·临床研究·

脑脊液基因组测序诊断特殊链球菌脑膜脑炎

许云云，施英，何治君，张雪梅，黄山，王静，李婷，刘霁莹，焦卓敏
哈尔滨医科大学附属第二医院神经内科，黑龙江 哈尔滨市 150000

摘　要：血链球菌脑膜脑炎为罕见病例，快速诊断血链球菌脑膜脑炎是临床治疗该疾病的关键。然而，目前的诊断技术并不支持对这种疾病的早期诊断。脑脊液基因组测序是一种早期诊断中枢神经系统感染的很有前途的方法。据笔者所知，在血链球菌脑膜脑炎的诊断中使用脑脊液基因组测序的报道很少。现报告1例血链球菌脑膜脑炎的45岁男性患者，患者发病前无明显诱因。常规检查，包括革兰染色和脑脊液培养，未发现细菌感染。然而，应用脑脊液基因组测序检测到了血链球菌。该病例报告表明，通过脑脊液基因组测序可以诊断出临床原因不明的脑膜脑炎。

[国际神经病学神经外科学杂志, 2021, 48(2): 202-206]

关键词：脑膜脑炎；血链球菌；脑脊液；基因组测序

中图分类号：R512. 3　　**DOI:**10. 16636/j. cnki. jinn. 1673-2642. 2021. 02. 022

Diagnosis of Streptococcus sanguinis meningoencephalitis with metagenomic next-generation sequencing of cerebrospinal fluid: A case report and literature review

XU Yun-Yun, SHI Ying, HE Zhi-Jun, ZHANG Xue-Mei, HUANG Shan, WANG Jing, LI Ting, LIU Ji-Ying, JIAO Zhuo-Min

Department of Neurology, The Second Affiliated Hospital of Harbin Medical University, Harbin, Heilongjiang 150000, *China*

Corresponding author: JIAO Zhuo-Min, Email: zm.jiao@aliyun.com

Abstract: Streptococcus sanguinis meningoencephalitis is a rare disease, and rapid diagnosis of Streptococcus sanguinis meningoencephalitis is critical for effective clinical management of this disease. However, current diagnostic techniques are not effective for the early diagnosis of this disease. At present, metagenomic next-generation sequencing of cerebrospinal fluid is a promising method for the early diagnosis of central nervous system infection. As far as we know, there are few reports on the application of metagenomic next-generation sequencing of cerebrospinal fluid in the diagnosis of Streptococcus sanguinis meningoencephalitis. This article reports a case of Streptococcus sanguinis meningoencephalitis in a male patient aged 45 years, with no apparent trigger before disease onset. Routine examinations, including Gram staining and cerebrospinal fluid culture, did not identify bacterial infection; however, Streptococcus sanguinis was detected in cerebrospinal fluid bymetagenomic next-generation sequencing. This case report suggests that metagenomic next-generation sequencing of cerebrospinal fluid can help with the diagnosis of unexplained meningoencephalitis in clinical practice.

[Journal of International Neurology and Neurosurgery, 2021, 48(2): 202-206]

Keywords: meningoencephalitis; streptococcus sanguinis; cerebrospinal fluid; metagenomic next-generation sequencing

链球菌脑膜脑炎的常见致病菌为肺炎链球菌[1]，其他链球菌引起的脑膜脑炎则较少见，仅约占5%。血链球菌（streptococcus sanguinis，S.sanguinis）是一种正常的口腔共生菌[2]，存在于牙斑中，是颅内感染中一个非常少见的致病菌。S.sanguinis脑膜脑炎临床发病率很低，经常会导致误诊，特别是在肺炎球菌性脑膜炎和单核细胞增生

收稿日期：2020-10-30；**修回日期：**2021-01-08

作者简介：许云云(1991-)，女，住院医师，硕士在读，主要从事神经内科学研究。（主要负责人）

通信作者：焦卓敏(1972-)，女，主任医师，博士后，在脑血管病、癫痫、痴呆、眩晕、帕金森及神经系统感染性疾病等方面均有研究。Email：zm.jiao@aliyun.com。

李斯特菌性脑膜炎发病率较高情况下[3-4]。常规的微生物检测通常对神经侵袭性病原体不敏感，而脑脊液基因组测序（metagenomic next-generation sequencing，mNGS）是一种很有前途的、通用的病原体检测方法，可以提供“无偏倚”的病原体检测。因此，它可以用于各种病原体的临床诊断，包括罕见的病原体[5-6]。这是一种更准确的方法，因为它依赖于脑膜炎或脑炎患者脑脊液样本中的DNA序列信息[5,7]。现将我科收治的1例mNGS诊断S. sanguinis脑膜脑炎的患者报告如下。

1　病例资料

患者，男，45岁，因“发热伴头痛8 d”于2019年8月2日入院。无既往疾病，无饮酒或非法药物、毒物接触史，无身体其他部位传染源，包括口腔。患者2019年7月26日无明显诱因出现发热伴头痛，体温高达39℃，头痛呈持续性，具体部位及性质描述不清，程度中等，当地诊所给予退热处理，体温未下降，头痛症状未见好转。7月27日患者出现阵发性头晕，每次持续时间约10 min，伴有视物旋转，每天发作1次，伴有反应迟钝及尿潴留，立即到当地医院行颅脑磁共振成像（magnetic resonance imaging，MRI）检查，未见异常，腰椎穿刺检查示脑脊液（cerebrospinal fluid，CSF）外观无色透明，白细胞为398×10⁶/L，单核细胞98%，蛋白1620 mg/L（表1）。当地医院考虑结核性脑膜炎，给予抗结核（口服四联抗结核药）及对症治疗。7 d内患者体温波动在37℃左右，其余症状未见明显改善，且偶有不认识自己父母及答非所问情况。于8月2日转入我院。

表1　患者住院期间脑脊液指标

日期	外观	颅内压力/mmH_2O	潘氏试验	葡萄糖/(mmol/L)	氯离子/(mmol/L)	蛋白/(mg/L)	白细胞计数/(×10⁶/L)	单核细胞/%	多核细胞/%
2019年7月26日	无色透明	—	++	2.9	125	1620	398	98	—
2019年8月2日	无色透明	140	+	3.35	106	1346	290	90	10
2019年8月7日	无色透明	90	弱阳性	3.56	110	799	30	90	10
2019年8月20日	无色透明	120	弱阳性	3.17	114	1312	80	90	10

查体：体温：36.0℃（图1），血压：136/113 mmHg，神情淡漠。神经科检查欠配合，颈项强直（+）、Brudzinski征（+），Kernig征（-），余未见特殊。

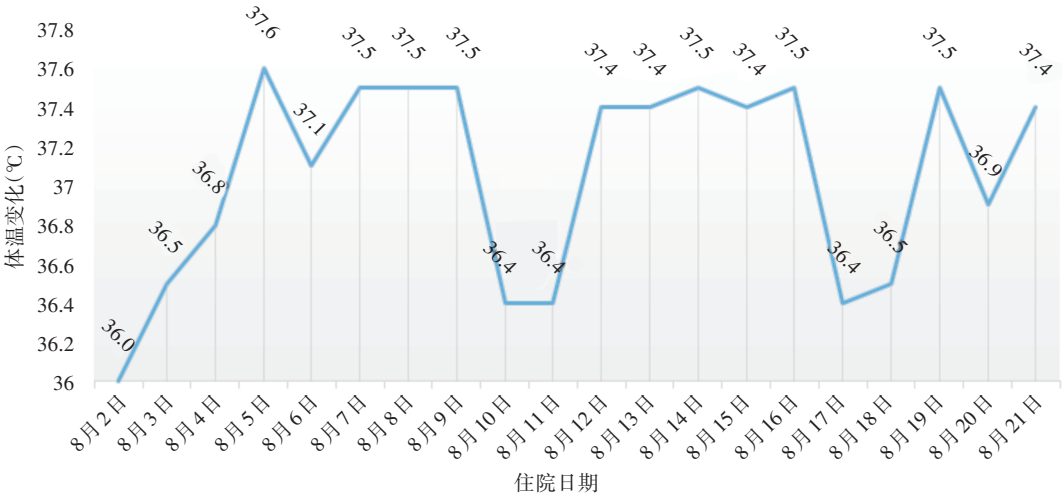

图1　2019年8月2日~21日患者住院期间体温变化

急查血液常规分析示白细胞计数：7.62×10⁹/L，中性粒细胞百分比：77.9%，Na^+浓度：125 mmol/L，Cl^-浓度：87 mmol/L。颅脑MRI未见明显异常（图2）。

行腰椎穿刺检查：颅内压力140 mmH_2O，白细胞为290×10⁶/L，蛋白1346 mg/L（见表1），单纯疱疹病毒抗体测定及结核杆菌抗体测定：阴性。

依据患者临床表现、症状、体征及CSF检查结果，初步诊断：脑膜脑炎（病毒感染可能性大，结核性待除外）、低钠低氯血症。给予患者脑保护、抗结核、抗病毒、补钠、补氯及对症支持治疗。

入院第3天患者意识障碍进一步加重，表现为注意力减退，情感反应淡漠，定向力障碍，活动减少，语言缺乏连贯性，睡眠中有胡言乱语，主要内容与自己平时工作相关。急查颅脑增强MRI可见左侧侧脑室颞角区半环形强

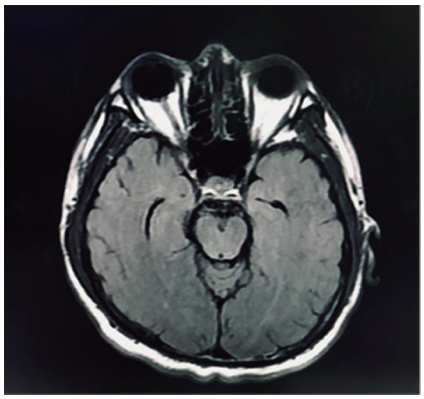

图2 2019年8月2日颅脑MRI未见明显异常

化（图3）。同时完善脑电图检查显示弥漫性慢波，无癫痫波。

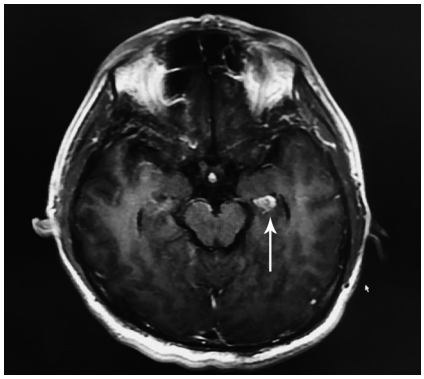

图3 2019年8月2日颅脑MRI示左侧侧脑室颞角区可见强化

入院第6天复查血液常规分析示白细胞计数：3.77×10^9/L，中性粒细胞百分比：73.6%。复查腰椎穿刺结果示颅内压力90 mmH_2O，白细胞为30×10^6/L，蛋白799 mg/L（见表1）。特殊细菌图片检查：未查获新型隐球菌；结核菌培养及鉴定：经42 d培养，分枝杆菌未见生长；脑脊液培养及鉴定：无细菌生长；真菌全项：无念珠菌及其他细菌生长；病理液基薄层检查：未见异常。同时应用mNGS技术对样本中6350种细菌（包括174种分枝杆菌和137种支原体/衣原体/立克次体）、1798种DNA病毒、1064种真菌和234种寄生虫的核酸序列进行分析，采用高通量测序技术，检出总序列数13 713 775，人源序列占比95.53%，微生物检出序列总数30714，排除疑似背景微生物，证实了S.sanguinis及唾液链球菌（Streptococcus salivarius，S. salivarius）的存在，以S.sanguinis为主（图4）。综合考虑诊断：细菌性脑膜脑炎；低钠低氯血症。立即停用抗结核及抗病毒药物，改用抗炎药：头孢曲松2 g，1日2次，继续补充钠氯及对症治疗。应用头孢曲松5 d后，患者对答基本正常，记忆力、计算力稍差。入院第20天，患者精神状态可，未再发热（体温见图1），头痛症状明显减轻，睡眠中胡

华大基因 BGI 病原微生物DNA高通量基因检测报告单

DX-PMP-B35 V2.0

姓名：赵 采样日期：2019-08-07 样本编号：1980071365

检测结果

1、检出细菌列表

类型*	属			种		
	中文名	拉丁文名	检出序列数*	中文名	拉丁文名	检出序列数*
G^+	链球菌属	*Streptococcus*	132	血链球菌	*Streptococcus sanguinis*	18
				唾液链球菌	*Streptococcus salivarius*	16

类型*：G^+（革兰氏阳性菌）/G^-（革兰氏阴性菌）

图4 病原微生物检测报告单

言乱语症状较前明显减少，查体：脑膜刺激征阴性，余未见明显异常。复查腰椎穿刺示颅内压力120 mmH_2O，白细胞为80×10^6/L，蛋白1312 mg/L（表1）。患者要求于8月22号出院。

患者于2019年9月23日来院复查，回家后未再出现不适情况，查体：高级智能正常，余神经系统查体未见异常。CSF检查结果：外观无色透明，压力：60 mmH_2O，细胞计数：40×10^6/L，多核白细胞：30%，单核白细胞：70%，葡萄糖3.19 mmol/L，氯124 mmol/L，总蛋白：642.0 mg/L。颅脑增强MRI显示病灶较之前改变不明显，建议继续静点头孢曲松共2个月后复诊。2019年11月25日来院复查，患者恢复良好。拒绝复查腰椎穿刺，颅脑增强MRI示病灶面积较前减小（图5）。

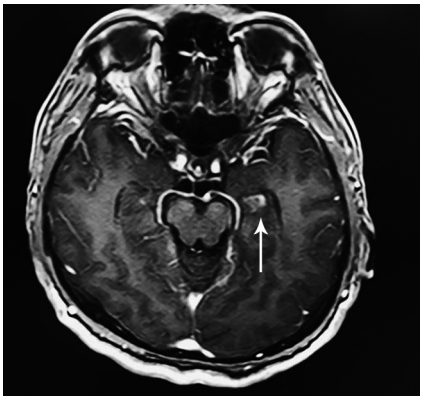

图5 2019年8月2日颅脑MRI示左侧侧脑室颞角区强化病灶较前减小

2 讨论

虽然颅内感染很常见，但仍有50%的病例未能发现致病菌[8]。与中枢神经系统感染和严重颅内感染相关的最常见的细菌有脑膜炎奈瑟菌和肺炎链球菌[9]。S.sanguinis是一种革兰阳性球菌和兼性厌氧菌，以前被归类为病毒链球菌[2]，在清洁牙齿或进行牙科手术过程中它可能进入血液引起疾病，也可能定植心脏瓣膜引起心内膜炎[10]。据报道[11]，大多数由病毒链球菌引起的脑膜炎患

者常存在潜在疾病，如感染性心内膜炎、头部创伤、胃肠炎、鼻窦炎或以前曾接受过神经外科手术。经过详细询问病史，本例患者不存在上述提到的任何病因，这给我们的临床诊疗增加了很大难度。

Fukushima等[12]报道了17例S.sanguinis脑膜炎，其中包括11名男性和4名女性，年龄0~67岁，平均年龄（31±25）岁，20岁以下5例。该报道的17个病例均有细菌性脑膜炎典型症状，最常见的症状是发热和头痛，其次是颈部僵硬和精神状态改变，也有少数存在神经功能缺损症状。其中2例患者表现出神经功能障碍，即外展神经麻痹和听力丧失。所有患者CSF显示脓性炎症特征，14例患者CSF白细胞计数升高，多形核细胞占60%~97%，平均白细胞计数为（3537±4454）mm^3（0~15，630），蛋白质浓度为50~1500 mg/dL（平均320±382），葡萄糖水平为5~127 mg/dL，革兰染色阳性3例（43%）。该作者认为革兰染色阴性似乎不能排除S.sanguinis脑膜炎[13]。本例患者临床表现与上述报道相仿，但CSF指标中外观和白细胞计数两方面与上述报道不符，且常规CSF涂片、培养及鉴定也未发现任何致病菌。因此，为了快速、准确的诊断，采用新技术手段如mNGS显得尤为重要。

德国关于治疗细菌性脑膜炎建议[13]：如果一旦怀疑细菌性脑膜炎，应尽早应用抗生素治疗：包括头孢曲松（4 g/d）和氨苄西林（12 g/d）联合地塞米松（40 mg/d）。Fukushima等[12]认为，若怀疑细菌性脑膜炎的致病菌是S. sanguinis，早期给予头孢噻肟或头孢曲松更合适。据文献记载[14]，S.sanguinis对青霉素的敏感性为60%，对头孢曲松和万古霉素的敏感性分别为92%和100%。抗生素的选择应根据临床医师对脑膜脑炎病因的怀疑，进行经验性治疗。同时需要细菌培养鉴定及药敏试验结果的进一步支持。Flores-Perez等[15]认为脑膜炎患者至少应用抗生素治疗3周。本例患者在确诊后应用头孢曲松5 d即出现症状明显改善，但连续应用约1.5个月仍有CSF细胞数增高及影像学病灶未见明显减小；患者应用头孢曲松共2个月后停用，3.5个月复查时病灶虽有减小，但因患者拒绝腰穿未能得到CSF细胞数是否正常的结果。因此，我们认为应用抗生素3周时间较短，不能完全治愈，连续应用2个月或者更长时间可能是合理的。

本例患者同时查出S.salivarius序列，该菌属于革兰阳性球菌，首次从人口腔标本中分离出来[16]。Jovanovic等[17]认为，S.salivarius引起的脑膜炎年轻患者占多数，且有典型的易感因素，如腰椎穿刺、脊髓麻醉、放射性接触、神经外科干预、脑脊液渗漏、疫苗接种、口咽部或消化道疾病。迄今为止已报告[18]的70余例S.salivarius脑膜炎，其中大多数患者具有细菌性脑膜炎的典型症状、体征及脑脊液特点，在治疗方面与细菌性脑膜炎基本相同[13]。本例患者在CSF中检测到少量S.salivarius序列，有可能同样参与到疾病发展过程中。

综上所述，如果按照以往检测手段，我们很难区分出是何种病因甚至是何种菌属病原体致病。目前mNGS作为一种“无偏倚”的病原体检测方法，可以同时检测各种病原微生物的核酸序列，包括常见和罕见的细菌，具有较高检出率，便于尽早进行精确治疗，对改善患者预后，减少抗生素滥用等具有重要意义[19-20]。目前广泛应用于诊断各种中枢神经系统感染，如罕见脑炎、新型脑炎和非典型感染[6,21-22]。

参　考　文　献

[1] Randhawa E, Woytanowski J, Sibliss K, et al. Streptococcus pyogenes and invasive central nervous system infection[J]. SAGE Open Med Case Rep, 2018, 6: 2050313X18775584.

[2] Ganesan RV, Veerasamy KK, Chittala M, et al. Thalamic abscess caused by a rare pathogen-streptococcus sanguinis-a report and a review on thalamic abscess[J]. Neurol India, 2019, 67(3): 875-879.

[3] Koopmans MM, Brouwer MC, Bijlsma MW, et al. Listeria monocytogenes sequence type 6 and increased rate of unfavorable outcome in meningitis: epidemiologic cohort study[J]. Clin Infect Dis, 2013, 57(2): 247-253.

[4] 王月，王晓娟，关鸿志，等. 单核细胞增生性李斯特菌脑膜炎免疫应答机制的研究进展[J]. 国际神经病学神经外科学杂志, 2020, 47(4): 414-417.

[5] Gu W, Miller S, Chiu CY. Clinical metagenomic next-generation sequencing for pathogen detection[J]. Annu Rev Pathol, 2019, 14: 319-338.

[6] Wilson MR, Naccache SN, Samayoa E, et al. Actionable diagnosis of neuroleptospirosis by next-generation sequencing[J]. N Engl J Med, 2014, 370(25): 2408-2417.

[7] Wilson MR, Sample HA, Zorn KC, et al. Clinical metagenomic sequencing for diagnosis of meningitis and encephalitis[J]. N Engl J Med, 2019, 380(24): 2327-2340.

[8] Vora NM, Holman RC, Mehal JM, et al. Burden of encephalitis-associated hospitalizations in the United States, 1998-2010[J]. Neurology, 2014, 82(5): 443-451.

[9] Brouwer MC, van de Beek D. Management of bacterial central nervous system infections[J]. Handb Clin Neurol, 2017, 140: 349-364.

[10] Alba D, Zapater P, Torres E. Recurrent Streptococcus sanguis meningitis in a patient with a ventriculoperitoneal shunt[J]. Clin Infect Dis, 1994, 19(4): 808.

[11] Lu CH, Chang WN, Chang HW. Adults with meningitis caused by viridans streptococci[J]. Infection, 2001, 29(6): 305-309.

[12] Fukushima K, Noda M, Saito Y, et al. Streptococcus sanguis meningitis: report of a case and review of the literature[J]. Intern Med, 2012, 51(21): 3073-3076.

[13] Klein M, Pfister HW. [Bacterial meningitis in adults in emergency and rescue services] [J]. Med Klin Intensivmed Notfmed,

2016, 111(7): 647-659.

[14] Chun S, Huh HJ, Lee NY. Species-specific difference in antimicrobial susceptibility among viridans group streptococci[J]. Ann Lab Med, 2015, 35(2): 205-211.

[15] Flores-Perez RO, Villarreal-Villarreal CD, Garza JAC, et al. Supratentorial Listeria monocytogenesbrain abscess in a patient with liver cirrhosis[J]. Ann Indian Acad Neurol, 2020, 23(1): 107-109.

[16] Vargas Osorio MP, Muñoz Montoya JE, Charry Lopez ML, et al. Meningitis for Streptococcus salivarius secondary to paradoxical cerebrospinal fluid rhinorrhea as a complication of retrosigmoid approach[J]. Asian J Neurosurg, 2019, 14(1): 310-313.

[17] Jovanovic U, Freyer M, Heckmann JG. Streptococcus salivarius meningitis: a spontaneous case in a 74-year-old man[J]. Acta Neurol Belg, 2019, 119(3): 481-482.

[18] Wilson M, Martin R, Walk ST, et al. Clinical and laboratory features of Streptococcus salivarius meningitis: a case report and literature review[J]. Clin Med Res, 2012, 10(1): 15-25.

[19] Zhang XB, Wu ZP, Wang K. Diagnosis of Streptococcus suis meningoencephalitis with metagenomic next-generation sequencing of the cerebrospinal fluid: a case report with literature review[J]. BMC Infect Dis, 2020, 20(1): 884.

[20] Simner PJ, Miller S, Carroll KC. Understanding the promises and hurdles of metagenomic next-generation sequencing as a diagnostic tool for infectious diseases[J]. Clin Infect Dis, 2018, 66(5): 778-788.

[21] Wilson MR, Suan D, Duggins A, et al. A novel cause of chronic viral meningoencephalitis: Cache Valley virus[J]. Ann Neurol, 2017, 82(1): 105-114.

[22] Hoffmann B, Tappe D, Höper D, et al. A variegated squirrel bornavirus associated with fatal human encephalitis[J]. N Engl J Med, 2015, 373(2): 154-162.

责任编辑：龚学民