



电子、语音版

·指南·共识·规范·

## 中国肝豆状核变性诊疗临床指南：药物治疗与外科干预的结合

《中国肝豆状核变性诊疗临床指南：药物治疗与外科干预的结合》制订组

**摘要：**为帮助包括肝移植、神经内科、消化内科等相关临床医师在肝豆状核变性(HLD)肝移植手术中做出合理决策及建议，该临床指南制订组牵头组织国内相关领域专家，以HLD及肝移植手术的临床和基础研究进展为依据，共同编写了《中国肝豆状核变性诊疗临床指南：药物治疗与外科干预的结合》。内容包括HLD的临床表现、诊断、肝移植外科干预与药物治疗及相关预后。

[国际神经病学神经外科学杂志, 2024, 51(5): 1-13]

**关键词：**肝豆状核变性；肝移植手术；药物治疗；临床指南

中图分类号：R748

DOI:10.16636/j.cnki.jinn.1673-2642.2024.05.001

### Chinese clinical guidelines for the diagnosis and treatment of hepatolenticular degeneration: The combination of pharmacotherapy and surgical intervention

Work Group of Chinese Clinical Guidelines for the Diagnosis and Treatment of Hepatolenticular Degeneration: The Combination of Pharmacotherapy and Surgical Intervention

Corresponding author: XIAO Bo, Email: xiaobo\_xy@126.com

**Abstract:** In order to help relevant clinical physicians from liver transplantation, neurology, gastroenterology, and other departments to make reasonable decisions and suggestions during liver transplantation for hepatolenticular degeneration (HLD), the work group of the guidelines organized the Chinese experts in related fields to jointly develop Chinese clinical guidelines for the diagnosis and treatment of hepatolenticular degeneration: The combination of pharmacotherapy and surgical intervention. The guidelines elaborate on the clinical manifestations, diagnosis, surgical intervention and pharmacotherapy for liver transplantation, and prognosis of HLD.

[Journal of International Neurology and Neurosurgery, 2024, 51(5): 1-13]

**Keywords:** hepatolenticular degeneration; liver transplantation; pharmacotherapy; clinical guidelines

肝豆状核变性(hepatolenticular degeneration, HLD) 又称威尔逊病(Wilson disease, WD), 是一种常染色体隐性遗传性铜代谢障碍疾病。由基因 *ATP7B* 编码的 P 型 ATP 酶功能缺陷或丧失导致胆道铜排泄受阻, 过量铜蓄积在全身多个组织器官, 因此出现肝脏损害、运动障碍、精神异常、眼部、肾脏及血液系统损害等表现。HLD 作为少数可治疗的神经遗传病之一, 治疗原则是尽早治疗、个体化治疗和终身治疗。对于药物治疗无效或者合并急性肝衰竭的 HLD, 肝移植为患者提供了一种极具潜力的治愈方法。我国中华医学会神经病学分会神经遗传学组、

中华医学会肝病学会遗传代谢性肝病协作组也分别在 2021 年及 2022 年制定了新版 HLD 诊疗指南<sup>[1-2]</sup>, 这些指南共识的制定和实施对我国 HLD 诊疗起到了积极的作用。但我国目前尚无系统性针对 HLD 肝移植临床实践的指南。为了进一步规范我国的 HLD 肝移植临床实践, 本临床指南制订组牵头组织国内多学科专家, 遵循指南撰写规范, 参考最新的研究证据, 并借鉴相关指南, 结合国内的诊疗现状和患者的特点, 讨论并撰写了中国 HLD 肝移植临床实践指南, 旨在为我国 HLD 肝移植治疗提供更加实用、规范的指导。

基金项目: 国家重点研发计划(2021YFC1005305)。

收稿日期: 2024-06-12; 修回日期: 2024-10-09

通信作者: 肖波(1962—), 男, 中南大学湘雅医院, 博士, 教授, 博士生导师, 主要从事癫痫及罕见病的科研及临床诊疗。Email: xiaobo\_xy@126.com。

本指南采用苏格兰学院间指南网络(Scottish Intercollegiate Guidelines Network, SIGN)对证据及推荐意见进行分级(表1),并根据证据等级对推荐意见评为A、B、O、良好实践点(Good Practice Points, GPP)四个等级(表2)。

表1 证据质量分级

质量等级	内容
1++	高质量Meta分析、RCTs的系统回顾或极低偏倚风险的RCT
1	运行良好的Meta分析、系统回顾或低偏倚风险的RCT
1-	Meta分析、系统回顾或高偏倚风险的RCT
2++	高质量病例对照或队列研究的系统回顾。混淆或偏倚风险极低,且因果关系可能性高的高质量病例对照或队列研究
2+	混淆或偏倚差风险高、无因果关系、风险大的病例对照或队列研究
2-	混淆或偏倚风险极低且因果关系可能性中等的、运行良好的病例对照或队列研究
3	非解析研究,如病例报告或病例分析
4	专家意见

表2 推荐等级

等级	定义
A	至少1个Meta分析、系统回顾或评分为1++的RCT,直接适用于目标人群;或证据主要由评分为1+的研究,直接适用于目标人群,并证明结果的整体一致性
B	证据包括评分为2++的研究,直接适用于目标人群;或证据包括评分为2+的研究,直接适用于目标人群且证明结果的整体一致性;或从评分为1++或1+的研究推测的证据
O	3或4级证据;或从评分为2++或2+的研究推测的证据
GPP	良好的实践点。指南开发小组根据临床经验推荐的最佳实践

1 概述

1.1 发病机制

HLD作为一种常染色体隐性遗传性铜代谢障碍疾病,其致病基因ATP7B位于13号染色体长臂(13q14.3)。ATP7B基因编码一种铜转运P型ATP酶(ATP7B蛋白),主要在肝脏中表达,参与铜的跨膜转运。人体中的铜是酶的重要辅助因子,这些酶通常与呼吸、神经内分泌肽的激活、儿茶酚胺合成和清除、自由基防御及许多其他细胞生理过程有关。当ATP7B基因突变导致ATP7B蛋白对铜的转运功能障碍时,铜则在肝脏过量沉积,从而引起肝细胞线粒体氧化应激反应,导致肝细胞损伤、肝脏脂肪变性;同时铜还可激活肝星状细胞,加速肝纤维化进程。当铜超过了肝脏储存容量,就会以游离铜的形式进入血液,并在脑部、肾脏、角膜、关节及肠道等部位过量沉积,产生肝脏外的铜毒性,引起相应的临床表现。

1.2 流行病学

HLD可在任何年龄发病,主要以儿童、青少年多见,5~35岁多发,约3%~4%的患者发病年龄晚于40岁,其中发病年龄<10岁的患者多以肝病症状首发。男女患病率相当,表现肝脏受累为主的HLD患者中,女性较为多见;而神经系统症状起病的患者以男性居多,平均较肝病晚10年出现,多见于10~30岁起病的患者。全球ATP7B突变基因携带者为1/90,HLD患病率约0.25/万~4/万。在中国的12个临床中心共招募33 104人(16 610例女性)

中发现,肝豆状核变性ATP7B基因的携带者频率为2.75%<sup>[3]</sup>。但目前我国缺少大型全国性发病率统计,有研究报道安徽3个县连续进行2次调查,共调查153 370人,发现HLD患者9例,推测患病率为0.587/万<sup>[4]</sup>;中国香港地区华人患病率约17.93/100万。考虑到一些无症状患者没有临床表现和生化指标异常,且临床上HLD患者极易被误诊或漏诊,因此该患病率可能较真实情况偏低。

2 诊断

2.1 临床表现

HLD患者临床表现多样,因受累器官和程度不同而异,主要表现为肝脏和(或)神经系统受累。单纯以肝脏受累为主要表现的HLD发病相对较早(>2岁就可能发病),神经系统病变常较肝病晚10年出现(通常>15岁)<sup>[5]</sup>。此外,还可出现眼部异常、溶血、肾脏损伤、骨关节异常等多种临床表现。

2.1.1 肝脏表现 肝脏是HLD最常受累及的器官之一,包括急性肝衰竭、慢性加急性肝衰竭、急性肝炎、无症状转氨酶升高、脂肪肝、慢性肝炎及肝硬化,以及少见的肝胆恶性肿瘤。

无症状转氨酶升高及脂肪肝:无症状患者,通常在常规体检时发现转氨酶增高、肝脾肿大或脂肪肝,或无意发现角膜Kayser-Fleischer环(简称K-F环)阳性,但无相关的临床症状,经进一步检查后才确诊<sup>[6]</sup>。但应注意的是,儿童或青少年HLD患者的最早期表现常为轻到中度脂肪

肝,应予以重视筛查。

**急性肝炎:** HLD导致的急性肝炎可表现为转氨酶升高、黄疸和肝区不适等<sup>[7]</sup>,部分轻症患者的症状可逐渐好转,部分重症患者可能迅速恶化,并发生肝功能衰竭。

**急性肝衰竭:** 少部分HLD患者可以在短时间内出现肝功能急剧恶化,表现为肝脏合成功能下降、肝细胞性黄疸、出血倾向和肝性脑病等。临床上表现为急性肝衰竭的患者,病情进展迅速,病死率高,常需肝移植治疗<sup>[8]</sup>。另外,部分HLD患者在发生急性肝衰竭时,已有肝硬化基础,实际是慢性加急性肝衰竭。

**慢性肝炎、肝硬化:** HLD慢性肝炎患者可表现为乏力、食欲缺乏等症状;体格检查可见面色晦暗、蜘蛛痣、肝掌等慢性肝病体征;实验室检查提示肝功能异常,如白蛋白下降、转氨酶升高及胆红素升高等。随着病情发展,可出现脾脏增大、脾功能亢进、腹水、食管胃底静脉曲张、肝性脑病等并发症<sup>[9-10]</sup>。

值得注意的是,HLD合并肝胆恶性肿瘤相对少见。

**2.1.2 神经精神系统表现** HLD的神经系统病变常较肝病晚10年出现(通常>15岁)。其神经系统表现多样,以锥体外系功能障碍表现为主,多个神经精神症状常同时出现。早期神经系统症状可轻微,可有阶段性缓慢缓解或加重;也可快速进展,在数月内导致严重失能,尤其是发病年龄早的年轻患者。HLD患者出现神经精神症状时大多有肝脏损害表现,因此需与肝性脑病相鉴别。

**肌张力障碍:** 肌张力障碍在HLD中发生率为11%~65%<sup>[11]</sup>。早期可仅为轻度,逐渐从局灶性节段性发展为全身性,晚期常并发肢体重度痉挛。局灶性肌张力障碍表现多样,包括构音障碍、眼睑痉挛、痉挛性斜颈、书写痉挛,以及呈现出无表情的微笑、张口、唾液分泌过多和神情呆滞的面容。

**震颤:** 高达55%的HLD患者首诊时有震颤。可以表现为特发性震颤、意向性(动作性)震颤或姿势性震颤,而静止性搓丸样震颤则较为少见。

**肌强直和运动迟缓:** 19%~65%的HLD患者可出现类似帕金森病的运动迟缓症状,青年人出现此类症状时应排查有无HLD。

**精神行为异常:** 该症状并不少见且可早于肝脏损害和神经症状出现,但容易被忽略和漏诊。30%~40%的患者在诊断HLD时即有精神症状。精神行为异常的表现多样,情感障碍是最常见的表现<sup>[11]</sup>,还可有人格改变、认知改变和焦虑等表现。当青少年出现不能解释的认知障碍或精神障碍需积极排除HLD。老年患者可表现为类偏执妄想、精神分裂症样表现、抑郁状态甚至自杀等精神行为异常。

**其他少见的神经症状:** 少数患者可出现嗅觉功能障碍、不宁腿综合征、脑卒中样症状、快速眼动睡眠障碍、肌

阵挛、舞蹈样动作、手足徐动、共济失调等神经症状。HLD患者也可出现并不罕见的癫痫(发生率6.2%~8.3%)<sup>[11]</sup>,可发生在疾病早期,更易发生在排铜治疗的过程中。

**2.1.3 其他表现** **眼部表现:** K-F环是HLD最常见的眼部表现,为铜沉着于角膜后弹力层而形成的绿褐色或暗棕色环,是HLD的典型特征之一,约98%有神经系统表现的患者、约50%有肝病表现的患者可见K-F环,但很少为HLD患者的首发表现。K-F环反映铜在中枢神经系统的蓄积,经驱铜治疗后可逐渐消散。但在原发性胆汁性肝硬化、胆汁淤积和血清铜水平高的肿瘤性疾病(例如多发性骨髓瘤)中可观察到与K-F环类似的假阳性变化。HLD的另一个眼部表现是葵花样白内障,为铜沉积于晶状体所致,较为少见。在裂隙灯检查下HLD的眼部表现更易被发现,但7岁以下患者一般无法检测出K-F环。

此外,HLD还可以引起泌尿和肾结石等肾脏损伤;心肌炎、心律失常等心脏损伤;溶血及骨关节病;女性月经失调、不孕、反复流产;男性乳房发育、睾丸萎缩、甲状旁腺功能减退、胰腺炎等内分泌异常,偶见指甲蓝色隆突和黑棘皮病等。

## 2.2 辅助检查

**2.2.1 血清铜蓝蛋白、24 h尿铜、血清铜检测及意义** 铜代谢的单一指标常缺乏特异性,应联合检测血清铜蓝蛋白、24 h尿铜、血清铜等指标共同诊断。

**血清铜蓝蛋白:** 铜蓝蛋白主要由肝脏产生,是血液中铜的主要载体,正常人血液循环中90%~95%的铜以铜结合铜蓝蛋白的形式存在。血清铜蓝蛋白正常值范围为200~400 mg/L,<100 mg/L则强烈支持HLD的诊断<sup>[12]</sup>。约1/3的HLD患者无铜蓝蛋白降低。值得注意的是铜蓝蛋白降低也可见于HLD以外的多种疾病,包括铜蓝蛋白合成不足或丢失过多及铜摄取下降等,如肝功能衰竭、严重营养不良、肾病综合征、蛋白质丢失性肠病、吸收不良、获得性铜缺乏,以及糖基化障碍、Menkes综合征、遗传性铜蓝蛋白缺乏症等疾病<sup>[13]</sup>。另外,铜蓝蛋白是一种急性时相的反应蛋白,急性炎症,以及与高雌激素血症相关的状态(例如妊娠、补充雌激素和使用某些口服避孕药)均会导致血清铜蓝蛋白浓度升高,应注意鉴别诊断<sup>[14]</sup>。

**24 h尿铜:** 对于有症状的患者,基础24 h尿铜>100 mg对诊断HLD非常有价值。当24 h尿铜>600 mg,特异度为98.9%<sup>[12]</sup>。需要注意的是自身免疫性肝炎等慢性活动性肝病、胆汁淤积性肝病,以及其他原因导致的急性肝衰竭患者的24 h尿铜有时也可升高。接受驱铜治疗的HLD患者,尿铜监测是判断疗效及调整药物剂量的重要参考指标。

**血清铜:** 血清铜分为铜蓝蛋白结合铜和非铜蓝蛋白结合铜(游离铜)的总和,称为血清总铜。HLD患者游离



铜浓度增高,大多数未经治疗者可高至 200 mg/L 以上。但需要注意的是,血清总铜检测对诊断 HLD 无意义<sup>[15]</sup>。

血常规:血液学检查异常在 HLD 中很常见,诊断成立时有 1/3 的患者出现门静脉高压症背景下的血小板减少症和白细胞减少症。溶血患者通常伴有网状红细胞缺乏症的大细胞贫血。

溶血相关检查:溶血可表现为网织红细胞计数增高伴或不伴血红蛋白下降,胆红素升高且以间接胆红素升高为主,Coombs 试验阴性。需要注意的是,在肝病的基础上,任何程度的 Coombs 阴性溶血可提高诊断 HLD 的可能性<sup>[16-17]</sup>。

肝功能:肝脏生化异常是 HLD 的非特异性的特征,主要表现为转氨酶轻中度升高(通常为 50~200 U/L),胆红素升高或者白蛋白下降。至关重要的是,正常的肝功能检查不能排除 HLD 的诊断<sup>[18]</sup>。

2.2.2 肝脏影像学 HLD 累及肝脏呈弥漫性损害。部分患者肝脏可出现多发结节,MRI 在 T1WI 上显示高信号,T2WI 上则显示被高信号间隔包围的低信号结节,呈现相对特征性的“蜂窝状模式”<sup>[19]</sup>。值得注意的是,这些“蜂窝状模式”影像不具有 HLD 特异性,且敏感性有限<sup>[20]</sup>。

2.2.3 肝脏病理 HLD 的病理诊断主要依据肝细胞内铜沉积,其组织学改变依据病变程度、疾病发展的不同阶段,显示为轻重不等的炎症活动,以及程度不一的纤维化。这些表现包括脂肪性肝炎、界面性肝炎、慢性肝炎伴 Mallory's 透明样变、桥性纤维化和肝硬化,其中大多数也见于其他肝脏疾病<sup>[21]</sup>。值得注意的是,脂肪变性可能是 HLD 早期肝脏疾病的唯一组织病理学特征。肝脏铜含量测定被认为是诊断 HLD 的金标准,尽管石蜡包埋的标本也可以分析铜含量,但较粗糙。铜的活检标本应在干燥条件下放入无铜容器中进行原子吸收分析,肝组织中铜的正常含量为干重 <50  $\mu\text{g/g}$ 。在 HLD 患者中,即使那些没有表现出任何症状的个体,其体内铜的含量也经常超过 250  $\mu\text{g/g}$ <sup>[22]</sup>。

2.2.4 神经影像 颅脑 CT:可见豆状核区异常低密度影,尾状核头、小脑齿状核、脑干也可有低密度影,大脑皮质和小脑可见萎缩性改变。

颅脑 MRI:几乎全部未接受治疗的神经性 HLD 患者、40%~70% 的肝型 HLD 患者和 40%~75% 的无症状患者都可发现特征性的 MRI 改变。主要表现为双侧对称性的壳核、尾状核头部、丘脑、中脑、脑桥、小脑 T1WI 低信号、T2WI 高信号,少数病例可出现 T1WI 高信号或 T1WI 和 T2WI 同时低信号。在额叶皮质也可发现脑软化灶、不同程度的脑沟增宽及脑室扩大。增强扫描一般无明显强化。部分病灶 DWI 呈高信号,ADC 低信号,有学者认为 DWI 高信号提示病灶处于活动期,表现为脱髓鞘早期细

胞毒性水肿。T2WI 序列中壳核和丘脑容易出现混杂信号,苍白球易表现为低信号,而尾状核等其他部位为高信号,T2WI 上的高信号和低信号可反映患者脑部的病理改变过程。虽然 MRI 表现与疾病的严重程度不一致,但在治疗过程中病变可以变浅、缩小。颅脑 MRI 检查可作为神经系统病变 HLD 患者病情评估和治疗疗效监测的手段。

2.2.5 基因检测 *ATP7B* 基因突变检测应作为常规评估的一部分,推荐作为 HLD 疑似患者的确诊方法。经基因筛查确诊的 HLD 患者在出现症状前就给予规范治疗及饮食控制,患者可长期无症状,生活和寿命基本等同于正常人。因此,推荐基因检测作为家系筛查的一线筛查方法。HLD 先证者的一级亲属均应筛查 HLD;家族中有类似发病者,无论血缘关系远近,都应接受 HLD 评估。

目前,已报道的基因致病变异高达 900 余种,其中 794 个在 HLD 发病中具有明确致病作用。欧洲 HLD 患者人群中最常见的突变为 p.His1069Gln,突变频率为 13%~61%;亚洲人群的常见突变为 p.Arg778Leu,突变频率为 34%~38%。我国患者最常见突变位点包括变 p.Arg778Leu、p.Pro992Leu 和 p.Thr935Met,占有致病突变的 50%~60%<sup>[23]</sup>。相对常见的致病突变还有 p. Ala. 874Val、p. Ile1148Thr、p. Gly943Asp、p. Gln511X、p.Arg919Gly、p.Asn1270Ser、p.Arg778Gln 等,占有致病变异的 67%。基因突变以错义突变为主,主要为纯合突变及复合杂合突变。对于临床表现不典型而又高度疑似患者,可先进行 *ATP7B* 基因的热点突变检测,无阳性发现者应筛查 *ATP7B* 基因全长编码区及其侧翼序列。

### 2.3 诊断标准

HLD 是少数经过规范治疗后病情可以有效控制的神经遗传病,因此及早诊断意义重大。对于存在任何原因不明的肝病表现、肝病伴神经(尤其是锥体外系症状)及心境障碍、非免疫性溶血性贫血的肝衰竭、反复发生自限性非免疫性溶血的患者,均应考虑 HLD 的可能性。尤其是非免疫性溶血性贫血(包括急性血管内溶血)的急性肝衰竭患者需要紧急评估是否进行肝移植。

由于目前尚无更好的诊断评分系统,目前使用最多的仍为 2001 年莱比锡第 8 届 HLD 国际会议的诊断标准(Leipzig 评分标准)<sup>[24]</sup>,即总分  $\geq 4$  分可确诊;总分 3 分为疑似诊断,需进一步检查;总分  $\leq 2$  分则可排除诊断。见表 3。

## 3 治疗

HLD 的诊疗导图见图 1。

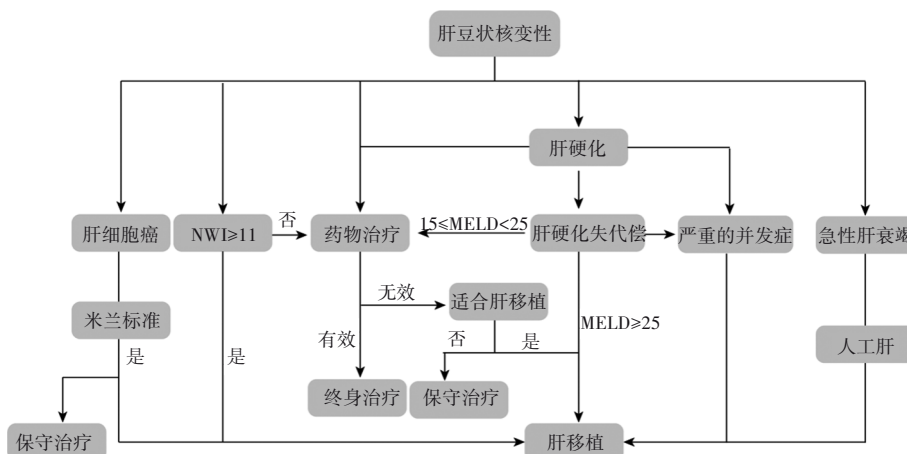
### 3.1 肝移植手术

3.1.1 肝移植治疗的适应证 对于药物治疗无效或者失败的 HLD 患者的治疗包括终身服药治疗及在饮食中避免铜。如果尽早开始治疗并坚持治疗,HLD 患者的生存

表3 2001年莱比锡第8届国际会议的诊断标准(Leipzig评分标准)

临床症状与体征	分值	其他检查	分值
K-F环		肝组织铜定量(无胆汁淤积)	
阳性	2分	正常<50 μg/g(<0.8 μmol/g)	-1分
阴性	0分	50~249 μg/g(0.8~4.0 μmol/g)	1分
神经系统症状和(或)典型脑部MRI异常		>250 μg/g(>4.0 μmol/g)	2分
严重	2分	罗丹宁染色阳性颗粒①	1分
轻微	1分	尿铜定量(无急性肝炎)	
无异常	0分	正常	0分
血清铜蓝蛋白/(g/L)		1~2倍ULN	1分
正常(>0.2)	0分	>2倍ULN	2分
0.1~0.2	1分	正常,但D-青霉胺激发试验>5倍ULN	2分
<0.1	2分	基因检测	
Coombs阴性溶血性贫血		两条染色体均检测到突变	4分
有	1分	仅一条染色体检测到突变	1分
无	0分	未检测到突变	0分

注:①=肝铜定量不可及时;ULN=正常值上限。



NWI:新Wilson指数;MELD:终末期肝病模型;严重并发症:顽固性腹水、反复的食管静脉曲张破裂出血。

图1 HLD诊疗导图

率与正常人群相似<sup>[25]</sup>。无症状的患者应在治疗中保持无症状。肝功能障碍患者在治疗2~6个月后会开始看到合成功能、黄疸和腹水的改善,并有可能持续改善<sup>[25]</sup>。一项回顾性观察研究表明,HLD患者停止口服药物治疗会导致临床症状迅速恶化,并存在死亡的风险<sup>[26]</sup>。治疗失败包括进展性肝脏疾病、神经系统疾病或精神疾病。对于肝病,治疗失败包括失代偿(新发腹水、脑病或静脉曲张出血)或无法稳定失代偿肝硬化患者(难治性腹水、严重脑病或黄疸和凝血功能恶化)。对于神经系统疾病,治疗失败包括尽管经过治疗但症状还是有进展,特别是症状加速进展或有新症状发展。还有可能出现精神疾病加重,包括精神疾病发作、抑郁加重或躁狂等。

HLD患者可能会出现无症状的肝大、孤立性脾大、转氨酶升高、脂肪肝、急性肝炎伴急性肝损伤,以及伴有或不伴有失代偿的肝硬化<sup>[25]</sup>。在治疗开始时即处于失代偿

性肝硬化的HLD患者,可以计算并跟踪终末期肝病模型(Model for End-Stage Liver Disease, MELD)评分,如果MELD评分≥25分则需要进行肝移植,另外如果MELD评分≥15分,经过药物治疗,随着肝脏合成功能和胆红素的改善,MELD评分会下降;如果在3个月后MELD评分仍未下降,则应考虑进行肝移植。

HLD导致的急性肝衰竭占全球急性肝衰竭患者的5%<sup>[27]</sup>。HLD引起的急性肝损伤进展为急性肝衰竭。可先进行血浆置换等人工肝治疗,并联合铜螯合剂,再过渡到肝移植。

基于NWI评估(表4),如果NWI≥11分,建议进行肝移植术。

肝细胞癌一直被认为是HLD的罕见并发症。据统计,有HLD和肝硬化的患者发生肝细胞癌的风险为0.14%<sup>[28]</sup>。符合米兰标准的肝癌合并HLD可考虑肝移

植。但由于米兰标准限制过于严格,同时可以参考加州大学旧金山分校标准和杭州标准等。

**推荐意见 1:**HLD 患者药物治疗无效,或者在治疗过程中出现了肝脏失代偿(新发腹水、脑病或静脉曲张出血)或无法稳定的失代偿性肝硬化(难治性腹水、严重脑病或黄疸和凝血功能恶化),应考虑肝移植(证据等级:1+,推荐等级:A)。

**推荐意见 2:**HLD 患者的 MELD 评分达到或超过 25 分,以及 MELD 评分在 15 分以上,且经过一段时间的药物治疗后肝功能(包括合成功能和胆红素水平)没有明显改

善,应考虑进行肝移植(证据等级:1++,推荐等级:A)。

**推荐意见 3:**HLD 患者发展至急性肝衰竭,建议先进行血浆置换等人工肝的过渡治疗,再进行肝移植(证据等级:1+,推荐等级:B)。

**推荐意见 4:**NWI 达到或超过 11 分,应考虑肝移植(证据等级:2++,推荐等级:B)。

**推荐意见 5:**在 HLD 患者中,对于符合米兰标准或其他可接受标准(如加州大学旧金山分校标准或杭州标准)的肝细胞癌患者,也可以考虑进行肝移植(证据等级:1++,推荐等级:A)。

表 4 NWI 计分方法

指标	0 分	1 分	2 分	3 分	4 分
胆红素/( $\mu\text{mol/L}$ )	0~100	101~150	151~200	201~300	>300
国际标准化比率	0~1.29	1.3~1.6	1.7~1.9	2.0~2.4	>300
天冬氨酸转氨酶/(IU/L)	0~100	101~150	151~200	201~300	>300
白细胞计数/( $\times 10^9/\text{mL}$ )	0~6.7	6.8~8.3	8.4~10.3	10.4~15.3	$\geq 15.4$
白蛋白/(mg/dL)	>4.5	3.4~4.4	2.5~3.3	2.1~2.4	$\leq 2.0$

3.1.2 肝移植治疗的禁忌证 绝对禁忌证:①合并难以根治的肝外恶性肿瘤;②有肝胆以外难以控制的活动性感染(包括细菌、真菌和病毒感染);③严重的心、肺和脑等重要器官实质性功能不全病变;④难以控制的心理或精神疾病;⑤难以戒除的酗酒或吸毒。

相对禁忌证:①年龄>70 岁;②门静脉广泛性血栓形成或门静脉海绵样变;③HIV 感染终末期肝病。

3.1.3 术前评估 肝移植围手术期的管理是一个复杂的过程。Child-Turcotte-Pugh 分级用于评估肝硬化患者的手术风险,与此同时,MELD 评分或 MELD-Na 用于评估进行肝移植前患者等待供肝期间的病死率,以及预测患者移植术后的存活率<sup>[29-30]</sup>。对于等待名单上的 MELD 评分高于 30 分和 40 分的患者,在 3 个月的观察期内,患者的预期病死率分别超过了 50% 和 70%。MELD 评分>35 分的患者有较高的肝移植手术风险,这些患者的移植后的病死率和 ICU 住院时间显著增加<sup>[31-32]</sup>。

术前完善相关检查,对患者心肺、肝肾功能进行充分的评估,有利于减少患者的移植后的病死率和 ICU 住院时间。

病史和体格检查:详尽采集现病史、既往史、家族史等,评估肝脾体积、腹水、营养状况等。

辅助检查:进行心电图、胸部 X 射线摄影、腹部超声、CT、MRI、内镜等检查。

实验室检查:包括血型、肝肾功能测试、电解质平衡、病毒标志物(如 HBV、HCV、HIV)等。

一般准备:全面评估患者的肝肾功能、心肺功能、营养状态及是否存在感染;对患者直系家属进行基因检测,

进一步印证对患者的诊断。

肝移植术式的选择:根据受体和供体的情况,肝移植手术方式也有多样,主要包括两类:①公民逝世后捐献类分为经典原位全肝移植、背驮式肝移植、劈离式肝移植、减体积肝移植及辅助性肝移植;②活体亲属捐献类分为亲体肝移植和双供肝拼接肝移植。由于 HLD 是由于 13 号染色体上的 *ARPTB* 基因突变引起的常染色体隐性遗传病,所以如果进行活体亲属捐献类肝移植应该在满足捐献标准的同时,筛查基因未受影响的个体或 HLD 杂合子携带者的亲属。心理准备:对患者及其家属进行心理状态评估和必要的心理支持。

营养支持:评估患者营养状态,进行必要的营养干预,包括肠内和肠外营养支持。

感染控制:诊断并治疗现有或潜在的感染,尤其是隐匿性感染。

消化道出血的管理:针对食管胃底静脉曲张出血的风险管理和预防。

总而言之,了解受者术前状态,正确评估受者术前肝肾功能、心肺功能、营养状态、是否存在感染迹象,以及活体肝移植术前供肝结构是否存在解剖变异等。

供肝的来源:大多数接受肝移植的 HLD 患者可以接受的是脑死亡的供体器官,同时也可以接受基因未受影响的个体或 HLD 杂合子携带者的供体器官<sup>[33]</sup>。HLD 杂合子可能具有较低的血清铜蓝蛋白浓度,作为肝移植供体的 HLD 杂合子携带者术前应常规筛查铜蓝蛋白。

**推荐意见 6:**大多数接受肝移植的 HLD 患者可以使用来自脑死亡供体、基因正常个体或 HLD 杂合子的器官,



HLD 杂合子的供体术前注意筛查血清铜蓝蛋白(证据等级:1++,推荐等级:A)。

**推荐意见 7:**对患者直系亲属进行基因检测。(证据等级:4,推荐等级:0)。

3.1.4 术中管理 麻醉管理:当患者被送往手术室时,

患者身下会铺上加热毯。麻醉团队由 1 名麻醉教授、1 名麻醉师和 1 名护士组成。麻醉医生在监测范围内所做的工作如下(表 5)。标准美国麻醉医师协会提出,监测是连续测量心率、血压、外周血氧饱和度、呼气末二氧化碳和体温等生理参数<sup>[34-35]</sup>。

表 5 肝移植麻醉各个阶段的管理工作

旧肝期	无肝期	新肝期
1. 麻醉诱导 2. 有创监测(动脉导管、心输出量监测,如有必要,采用肺动脉导管、肌松监测、脑电双频指数监测) 3. 使用加热毯和流体加热器 4. 静脉抗生素和质子泵抑制剂 5. 降低中心静脉压至 5 cmH <sub>2</sub> O 6. 限制性静脉输液、用去甲肾上腺素(或加压素)维持平均动脉压>60 mmHg 7. 用多巴胺(或肾上腺素)维持心输出量>5 L/min 8. 维持血红蛋白>70 g/L、血小板>40×10 <sup>9</sup> /L、纤维蛋白原>100 mg/dL 9. 使用甘露醇 0.5 g/kg 静脉输注 1 h、预计夹管前使用肝素 3 000~5 000 单位 10. 如果血栓弹力图是正常或高凝状态,则增加中心静脉压至 8 cmH <sub>2</sub> O	1. 静脉输液维持中心静脉压约 5 cmH <sub>2</sub> O 2. 维持血红蛋白>7 g/dL 3. 去甲肾上腺素(或加压素)维持平均动脉压>60 mmHg 和心输出量>5 L/min 4. 使用碳酸氢钠输注以纠正碱不足 5. 静脉注射氯化钙以维持钙离子正常 6. 国际标准化比率(INR)测量	1. 该阶段是肝脏血流复流时期,当全身血管阻力下降时,则使用静脉滴注苯肾上腺素 1~5 mg,以保持平均动脉压>60 mmHg 2. 心率<60 次/min 时,使用肾上腺素静脉注射 20~100 μg 3. 维持静脉正常容量,中心静脉压维持在 5~10 cmH <sub>2</sub> O 4. 用多巴胺(或肾上腺素)维持心输出量>5 L/min 5. 用去甲肾上腺素(或加压素)维持平均动脉压>60 mmHg 6. 维持血红蛋白>70 g/L、血小板>40×10 <sup>9</sup> /L、纤维蛋白原>100 mg/dL 7. 根据血栓弹性图考虑输血制品 8. 根据常规标准考虑术后机械通气的指征:在 PACU(如果在手术室拔管)或 ICU(如果使用机械通气)中恢复

3.1.5 术后并发症管理 血管并发症:肝脏有门静脉和肝动脉双重供血,肝静脉流入下腔静脉。在肝移植过程中需要多处血管吻合。因此,任何吻合部位都可能出现并发症。动脉并发症比静脉并发症更常见,包括肝动脉血栓形成、狭窄或假性动脉瘤形成。静脉并发症包括门静脉、肝静脉和下腔静脉的狭窄或闭塞。

肝动脉血栓形成是最常见的血管并发症,约占移植手术的 2%~12%,是导致移植失败和死亡的主要原因<sup>[36-38]</sup>。肝动脉是胆管上皮的唯一血液供应,因此动脉并发症会导致胆道缺血,表现为非吻合性胆道狭窄和胆漏。术后早期,发生肝动脉血栓形成的患者可能出现暴发性肝衰竭。然而,临床表现却是多种多样的,通常是非特异性的,可表现为肝酶升高、胆汁渗漏和菌血症<sup>[39]</sup>。肝动脉血栓形成的危险因素与手术技术、ABO 血型不合、供肝冷缺血时间延长和排斥反应有关<sup>[40-41]</sup>。儿童肝移植由于小血管口径也更容易发生肝动脉血栓形成<sup>[42]</sup>。由于发现肝动脉血栓形成的中位数时间为 6.9 d,因此大多数患者从术后第 0 天或第 1 天开始,在术后第 1 周应常规进行彩色多普勒超声检查<sup>[43-44]</sup>。在多普勒图像上看不到肝动脉或没有血流则提示出现了肝动脉血栓形成。然而,动脉痉挛、低心输出量和严重的实质水肿也有可能多普勒图像上看不到肝动脉血流,而产生假阳性<sup>[45]</sup>。肝动脉血栓可以通过血管内介入、外科血管重建手术及再次移植进行治疗。对于移植物出现不可逆转的损伤,再次移

植是唯一的治疗方法。血管内介入技术因其成功率高而成为治疗的首选。但在早期肝动脉血栓患者中,血管内介入存在血管破裂风险,这时可以使用移植物覆盖支架。

肝动脉狭窄在移植人群中也是一个问题,危险因素与肝动脉血栓相似,狭窄通常发生在动脉吻合处。CTA 或 MRA 可用于确认超声检测到的肝动脉狭窄,并评估狭窄的数量和长度。为了避免缺血,治疗肝动脉狭窄可以采用球囊血管成形术或支架植入术。

肝动脉假性动脉瘤是一种罕见的并发症,可发生在肝移植术后的患者,发生率为 1%~2%。肝动脉假性动脉瘤出现在动脉吻合口附近,是血管成形术后真菌感染或医源性感染的结果<sup>[36, 40, 46]</sup>。假性动脉瘤破裂可导致腹膜出血、胆道出血或胃肠道出血,危及生命的。这些病变可采用线圈栓塞或手术切除治疗。

门静脉并发症包括狭窄和血栓形成,与动脉并发症相比,门静脉并发症较少见,发生率仅为 1%~3%<sup>[47]</sup>。门静脉吻合处狭窄可借助 CT 或 MR 成像,可能继发于供体血管和受体血管的大小差异,吻合口更明显的口径改变可能与血流动力学上明显的狭窄有关。经肝门静脉造影可直接测量吻合口两侧的压力梯度,当压力梯度大于 5 mmHg 时,可诊断门静脉狭窄<sup>[48]</sup>。门静脉血栓在超声检查时通常具有回声,在灰度超声波上很容易看到。血栓闭塞时,不存在彩色多普勒血流。在门静脉局部血栓形成时,增强 CT 和 MRI 显示门静脉内充盈缺损。慢性情况

下,肝门可出现侧支血管。门静脉血栓形成多见于既往有门静脉血栓形成或高凝状态的患者<sup>[49]</sup>。其他因素可能由于门静脉小(<5 mm)。门静脉血栓形成的治疗方法多种多样,包括手术切除、抗凝、导管定向治疗或建立门静脉系统分流。

胆道并发症:是肝移植后常见的并发症,大多数发生在移植后的前6~12个月<sup>[40, 50-52]</sup>。高达30%的移植会出现胆道并发症,包括狭窄、胆道渗漏、胆管炎、Oddi括约肌功能障碍和结石<sup>[53]</sup>。胆管狭窄占胆道并发症的40%,是最常见的胆道并发症。胆道狭窄分为吻合口狭窄和非吻合口狭窄两种。吻合口狭窄在活体供体移植和胆肠吻合处更为常见<sup>[54-56]</sup>。吻合口狭窄长度短,局限于吻合口。治疗首先尝试内镜逆行胆管造影术、支架置入或经皮引流。非吻合口狭窄通常为多灶性,长度较长,位于肝内管或肝管汇合处<sup>[54, 57-58]</sup>。非吻合口狭窄最常见的原因是肝动脉血栓形成或狭窄造成的缺血。肝移植后,胆道上皮的唯一血液供应来自肝动脉,因此任何血管受损都会导致胆道缺血,导致胆道狭窄,最终导致胆道坏死和胆汁泄漏。非吻合口狭窄的其他原因包括慢性排斥反应和原发性硬化性胆管炎的复发。

胆道渗漏是一种早期移植并发症,发生率为5%~10%<sup>[48]</sup>。高达80%的置入T管患者会出现导管插入部位的胆汁泄漏<sup>[45, 49]</sup>。其他常见的渗漏部位,包括端端胆道吻合口或活体供体移植肝脏的切面。非吻合口胆道渗漏通常是缺血性胆管病的后遗症,其中高达89%的病例与肝动脉血栓形成有关。漏出的胆汁可能局限于肝周间隙形成胆囊瘤,也可能扩散到整个腹腔,形成腹水。根据渗漏部位的不同,CT和MRI均可在肝门附近或肝切面显示单纯的积液。肝胆造影也可用于诊断。在血清胆红素升高的情况下,MR造影剂的胆道排泄受到限制,使用肝细胞特异性显像剂进行的MRI检查,可能显示活动性渗漏。小的胆道渗漏可以保守治疗,但较大的胆道渗漏可能需要经皮引流和(或)支架植入术。大多数胆漏是无菌的<sup>[59]</sup>。

感染并发症:肝移植受者的感染风险是随时间延长而变化的<sup>[60]</sup>。移植后早期面临的风险往往与手术和院内感染有关<sup>[60-61]</sup>。由于免疫抑制剂的作用,移植后1~12个月内更容易发生机会性感染,12个月后免疫抑制作用减少,机会性感染的风险也随之降低<sup>[61-63]</sup>。革兰氏阳性感染是肝移植感染并发症的主要原因,其中多达80%的患者感染了耐甲氧西林金黄色葡萄球菌,55%的患者感染了耐万古霉素肠球菌。此外,还观察到耐利奈唑胺的耐万古霉素肠球菌爆发<sup>[61, 64-65]</sup>。然而,革兰氏阴性杆菌(主要是耐碳青霉烯类肠杆菌、广谱 $\beta$ -内酰胺酶、多重耐药铜绿假单胞菌和不动杆菌)的感染率也逐渐增加,已成为临床实践中的一个重要问题<sup>[61, 64-65]</sup>。

①细菌感染:肝移植后,细菌病原体是感染并发症的最常见原因。大多数感染发生在肝移植后的第1个月,细菌感染可能会影响手术部位、腹部、血液、泌尿道或呼吸道<sup>[61, 64-66]</sup>。移植术后感染并发症的风险因素,包括胆道操作、手术和其他侵入性检查或治疗、住院时间过长、机械通气、留置血管和导尿管,以及患者的微生物状况<sup>[65-66]</sup>。虽然,理论上任何细菌都可能引起肝移植受者的感染,但肠球菌属、草绿色链球菌、金黄色葡萄球菌和肠杆菌科的其他成员却导致了肝移植受者的绝大多数感染性疾病<sup>[61, 64, 66]</sup>。

②手术部位感染:大约10%的肝移植患者术后会发生手术部位的感染,这是最常见的细菌感染之一<sup>[61, 64, 66]</sup>。术中大量输血的肝移植受者更容易发生手术部位感染,并导致患者的恢复期延长<sup>[66]</sup>。血液培养、手术清创、真空辅助闭合和针对病原体的抗生素治疗是治疗手术部位感染的主要手段。尽管大肠杆菌、鲍曼不动杆菌和铜绿假单胞菌等革兰氏阴性病原体也可引起手术部位感染,但手术部位感染大多数还是由金黄色葡萄球菌和肠球菌等革兰氏阳性球菌引起<sup>[67-69]</sup>。

③腹腔内感染:肝移植后的早期细菌感染通常由腹腔内感染引起,占有感染病例的27%~47%<sup>[61, 64, 66]</sup>。胆管炎和腹膜炎多发于肝移植术后的最初几周。肝动脉血栓形成、Roux-en-Y胆道重建和动脉狭窄都会增加腹腔内感染的风险<sup>[64]</sup>。治疗感染性积液应以药敏试验为指导,进行经皮或开放性手术引流需配合长期抗生素治疗。肠球菌、金黄色葡萄球菌和革兰氏阴性杆菌(如假单胞菌属、克雷伯氏菌属、醋杆菌属和肠杆菌属)是腹腔内感染的常见原因<sup>[66]</sup>。

④血流感染:大多数血流感染发生在肝移植后的第1个月。同种异体移植排斥和腹腔内感染是这种情况的两个最常见的危险因素<sup>[61, 64, 66]</sup>。胃肠道、泌尿道、下呼吸道或受感染的留置血管导管感染是肝移植后最常见的血流感染来源。以抗菌药物敏感性测试为指导,针对病原体的抗菌治疗应该是治疗血流感染的目标,同时应消除诱发因素<sup>[66]</sup>。经食管超声心动图可应用于诊断反复血流感染患者的心内膜炎。拔除留置导尿管、引流腹内脓肿,以及手术纠正其他感染灶,都是治疗细菌感染的必要步骤。一方面,金黄色葡萄球菌、肠球菌、草绿色链球菌、革兰氏阴性杆菌,甚至多种微生物感染均可引起血流感染<sup>[66]</sup>。耐甲氧西林金黄色葡萄球菌可导致高达50%的肝移植患者发生血流感染,这对经验性治疗的疗效具有严重影响<sup>[70-71]</sup>。另一方面,革兰氏阴性菌成为越来越普遍的血流感染来源,特别是当其来源于消化系统时<sup>[72-73]</sup>。

⑤真菌感染:耶氏肺孢子虫是一种真菌,可在免疫功能低下的人类免疫缺陷病毒阳性和人类免疫缺陷病毒阴性患者中引起间质性肺炎。耶氏肺孢子虫肺炎甚至可能



导致危及生命的呼吸衰竭<sup>[74]</sup>。在肝移植方面,耶氏肺孢子虫肺炎的发病率约为所有肺炎病例的7%,病死率为7%~88%<sup>[75]</sup>。然而,近年来,由于肝移植后使用的免疫抑制方案优化,耶氏肺孢子虫肺炎感染的总体发生率有所下降,并且根据最新数据,接受预防措施的肝移植受者中耶氏肺孢子虫肺炎的发生率低于2%,且肝移植后第1年的发生率低于1%。相反,在没有接受预防措施的患者中,发病率上升至11%<sup>[75-76]</sup>。耶氏肺孢子虫肺炎预防的考虑因素,包括肝移植之前的免疫抑制程度、肝移植后免疫抑制的持续时间和形式、绝对淋巴细胞计数,以及是否同时进行实体器官移植。大多数耶氏肺孢子虫肺炎病例发生在肝移植后的前7个月内<sup>[75]</sup>。

⑥病毒感染:巨细胞病毒的免疫调节作用通过损害T细胞和吞噬功能及细胞因子失调介导,可导致机会性感染、排斥、移植物丢失,并在某些情况下导致存活率降低<sup>[77]</sup>。原发感染后,大多数免疫功能正常的个体可以无症状的。对于潜伏性巨细胞病毒感染的捐赠者来说,不存在器官捐赠的禁忌证<sup>[78-80]</sup>。为避免初次接受移植者出现移植物的从头感染,以及防止接受者体内潜伏病毒的重新激活,应采取特定的抗病毒预防措施或进行病毒学监测与预防治疗。大多数巨细胞病毒活性抗病毒剂能至少部分地有效预防或治疗。

**3.1.6 特殊人群(儿童/妊娠妇女)** 患有急性肝衰竭但不伴有肝性脑病的儿童可以使用螯合剂治疗。然而,对药物的反应可能需要时间,因为凝血酶原时间的改善至少需要1个月,正常化需要3~12个月<sup>[81]</sup>。决定HLD患儿何时需要肝移植可能具有挑战性,NWI提议用于评估那些最有可能在螯合失败或NWI评分 $\geq 11$ 的患儿,其敏感性和特异性分别为93%和97%。该评分还分别提供了92%和97%的高阳性预测值和阴性预测值<sup>[82]</sup>。

2018年,Pfeiffenberger等<sup>[83]</sup>进行了一项涉及HLD患者和妊娠研究,研究表明未经治疗的HLD患者和妊娠期间停止抗铜治疗的患者自然流产率(40.0%)高于一般人群(10%~20%)。最近的一项Meta分析显示,所有伴有HLD妊娠的患者成功分娩率为78.3%(644/822),21.7%(178/822)会发生自然流产<sup>[84]</sup>。与接受治疗的患者相比,未经治疗的患者有68.6%(96/140)发生自然流产的比例更高,有2.2%(18/822)的妊娠患者出现神经系统症状恶化,4.6%(38/822)的妊娠出现肝脏症状恶化<sup>[84]</sup>。而且有0.2%(2/822)的病例因肝衰竭而死亡<sup>[84]</sup>。HLD患者在妊娠期间症状恶化至严重肝功能衰竭时,可能需要考虑肝移植,建议终止妊娠再行肝移植。

**推荐意见8:**螯合剂治疗失败或NWI评分 $\geq 11$ 的患儿建议行肝移植治疗(证据等级:1+,推荐等级:B)。

**推荐意见9:**HLD患者在妊娠期间症状恶化至严重肝功能衰竭时,可能需要考虑肝移植,建议终止妊娠再行肝

移植(证据等级:3,推荐等级:0)。

### 3.2 肝移植相关其他治疗

一旦怀疑罹患HLD,应立即开始低铜饮食<sup>[1]</sup>。目前尚无前瞻性研究确定HLD患者饮食中铜的临界值,低于1~2 mg/d的铜是普遍认可的<sup>[85]</sup>。HLD患者在肝移植术后仍需定期监测血清铜蓝蛋白和24 h尿铜,据此决定术后是否需要坚持螯合剂、锌剂治疗,以及低铜饮食<sup>[2]</sup>。建议术前存在神经系统症状的HLD患者在肝移植术后继续坚持低铜饮食,并建议口服小剂量锌制剂<sup>[86]</sup>。肝移植术后常规服用免疫抑制剂,从而抑制患者免疫系统的活动。

**推荐意见10:**HLD患者肝移植术后应定期监测血清铜蓝蛋白和24 h尿铜。术前存在神经系统症状的HLD患者在肝移植术后需要继续坚持低铜饮食,并口服小剂量锌制剂(证据等级:2++,推荐等级:B)。

### 3.3 肝移植术后康复及随访

为了防止身体免疫系统排斥新肝脏,患者需要长期使用免疫抑制剂。这些药物的剂量和种类应根据患者的具体情况调整。继续低盐低脂高蛋白饮食。肝移植初期限制体力活动,随着康复的进展可逐渐增加活动强度,医务人员在患者术后提供必要的心理和医疗上的支持。肝移植术后3个月内每周随访1次,3~6个月内每2周随访1次,6~12个月每月随访1次。1年以后根据情况每月或每3个月随访1次。随访内容包括肝功能及免疫抑制剂的浓度,可根据需要进行CT、MRI和肝脏活检等相关检查。

**推荐意见11:**HLD患者肝移植术后随访前3个月每周1次,3~6个月每2周1次,6至12个月每月1次。1年后,根据情况每月或每3个月随访1次。随访内容包括检查肝功能、免疫抑制剂浓度、血清铜蓝蛋白、24 h尿铜和血铜等指标,必要时进行CT、MRI和肝活检等检查(证据等级:1++,推荐等级:A)。

## 4 预后

### 4.1 疾病本身预后

HLD未经治疗通常是致残或致命的,患者病死率为5.0%~6.1%,主要死于严重的肝脏疾病或严重的神经系统症状,少数患者因疾病负担或抑郁自杀<sup>[11]</sup>。然而,HLD作为少数可治疗的神经遗传病之一,经过长期规范的排铜治疗或肝移植治疗,HLD患者的寿命可大幅延长。尤其是在疾病早期,神经系统症状出现之前进行干预,大部分患者可回归正常的工作和生活<sup>[1]</sup>。治疗后肝脏症状的总体改善率为90%,神经系统症状的总体改善率 $>55\%$ 。在大量患者长期结局的观察性研究中,85%~93.5%的患者有良好的改善(包括接近正常的生活质量、症状改善或稳定)。临床重度神经性HLD患者预后不良因素,包括强的家族史、脑MRI病变严重<sup>[87]</sup>。

## 4.2 肝豆状核变性肝移植术预后

儿童HLD患者肝移植术后1年和5年的生存率分别为90.1%、89.0%，而成人HLD患者肝移植术后1年、5年生存率分别为88.3%、86.0%，二者之间无显著差异<sup>[88]</sup>。神经病变HLD患者的肝移植适应证存在争议。与肝脏病变HLD患者相比，神经病变HLD患者在肝移植后的结局明显更差，合并肝脏和神经精神症状的患者的生存率明显低于仅有肝脏疾病的患者<sup>[34]</sup>。尽管有证据表明，轻度至中度神经系统受累可能在肝移植后得到改善，但神经精神疾病是肝移植后预后不良的预测因素<sup>[89]</sup>。

肝移植可以彻底纠正遗传性代谢缺陷，从而有效地控制病情发展，并预防铜积累导致的进一步器官损害。然而，肝移植是一种重大的医疗干预，患者需终生进行免疫抑制治疗，以防止移植器官被排斥。从长期预后来看，肝移植后的HLD患者的生存率通常在移植后1年、5年和10年逐渐下降，这可能与并发症、感染、免疫抑制等相关问题或其他健康问题有关。因此，尽管肝移植为HLD患者提供了一种有潜力的治愈方法，其长期管理和监测仍然至关重要。

## 5 总结与展望

本指南首次系统性地为我国HLD患者的肝移植治疗提供了科学、规范的临床实践指导。基于国内外最新研究进展及临床证据，指南详细阐述了HLD的流行病学特征、发病机制、诊断与评估标准、肝移植适应证及禁忌证，并针对术前评估、术中管理、术后康复及长期随访提出了明确的推荐意见，为不同专业领域的临床医师提供了综合性参考。

随着分子遗传学、基因编辑技术及精准医学的发展，HLD的诊疗模式将逐步向精准化和个体化方向迈进。本指南也将随着研究进展和临床经验的不断积累而进行动态更新，为未来肝移植治疗HLD提供更为完善的指导方案。

未来研究应进一步聚焦HLD患者肝移植的长期预后评估、术后并发症的防控，以及免疫抑制治疗的个体化管理策略，从而提升患者的生活质量和远期生存率，为推动我国HLD诊疗水平整体提升及患者长期预后的改善做出更大贡献。

利益冲突声明：专家组所有成员均声明无利益冲突。

执笔人：曾艺（中南大学湘雅二医院）、李亭（中南大学湘雅二医院）、张洁（中南大学湘雅二医院）、欧阳春晖（中南大学湘雅二医院）、王冠武（湖南省人民医院）、肖文彪（中南大学湘雅二医院）

专家组名单（按专家姓名汉语拼音排列）：

毕方方（中山大学附属第五医院）、贺志军（中南大学

湘雅医院）、李亭（中南大学湘雅二医院）、梁德生（中南大学医学遗传学研究中心）、龙泓羽（中南大学湘雅医院）、龙莉莉（中南大学湘雅医院）、欧阳春晖（中南大学湘雅二医院）、王冠武（湖南省人民医院）、王华（湖南省儿童医院）、王柠（福建医科大学附一院）、肖波（中南大学湘雅医院）、肖文彪（中南大学湘雅二医院）、曾艺（中南大学湘雅二医院）、张洁（中南大学湘雅二医院）、张骊（天津市第一中心医院）、张如旭（中南大学湘雅三医院）

## 参 考 文 献

- [1] 中华医学会神经病学分会神经遗传学组. 中国肝豆状核变性诊治指南2021[J]. 中华神经科杂志, 2021, 54(4): 310-319.
- [2] 中华医学会肝病学会遗传代谢性肝病协作组. 肝豆状核变性诊疗指南(2022年版)[J]. 中华肝脏病杂志, 2022, 30(1): 9-20.
- [3] 侯伟, 付晓琳, 谢潇潇, 等. 中国人群33 104例单基因病携带者筛查的多中心研究[J]. 南方医科大学学报, 2024, 44(6): 1015-1023.
- [4] CHENG N, WANG K, HU WB, et al. Wilson disease in the South Chinese Han population[J]. Can J Neurol Sci, 2014, 41(3): 363-367.
- [5] LI XH, LU Y, LING Y, et al. Clinical and molecular characterization of Wilson's disease in China: identification of 14 novel mutations[J]. BMC Med Genet, 2011, 12: 6.
- [6] MEDICI V, TREVISAN CP, D'INCÀ R, et al. Diagnosis and management of Wilson's disease: results of a single center experience[J]. J Clin Gastroenterol, 2006, 40(10): 936-941.
- [7] European Association for Study of Liver. EASL clinical practice guidelines: Wilson's disease[J]. J Hepatol, 2012, 56(3): 671-685.
- [8] FANG WY, ABUDUXIKUER K, SHI P, et al. Pediatric Wilson disease presenting as acute liver failure: prognostic indices[J]. World J Clin Cases, 2021, 9(14): 3273-3286.
- [9] MERLE U, SCHAEFER M, FERENCI P, et al. Clinical presentation, diagnosis and long-term outcome of Wilson's disease: a cohort study[J]. Gut, 2007, 56(1): 115-120.
- [10] ROBERTS EA. Update on the diagnosis and management of Wilson disease[J]. Curr Gastroenterol Rep, 2018, 20(12): 56.
- [11] CZŁONKOWSKA A, LITWIN T, DUSEK P, et al. Wilson disease[J]. Nat Rev Dis Primers, 2018, 4(1): 21.
- [12] RYAN A, NEVITT SJ, TUOHY O, et al. Biomarkers for diagnosis of Wilson's disease[J]. Cochrane Database Syst Rev, 2019, 2019(11): CD012267.
- [13] MAK CM, LAM CW, TAM S. Diagnostic accuracy of serum ceruloplasmin in Wilson disease: determination of sensitivity and specificity by ROC curve analysis among ATP7B-genotyped subjects[J]. Clin Chem, 2008, 54(8): 1356-1362.
- [14] MARCHI G, BUSTI F, LIRA ZIDANES A, et al. Aceruloplasminemia: a severe neurodegenerative disorder deserving an early diagnosis[J]. Front Neurosci, 2019, 13: 325.
- [15] PAPANIKOLOPOULOS K, ALEXOPOULOU A, DONA A, et

- al. Abnormalities in Cu and Zn levels in acute hepatitis of different etiologies[J]. *Hippokratia*, 2014, 18(2): 144-149.
- [16] CHEUNG KS, SETO WK, FUNG J, et al. Epidemiology and natural history of Wilson's disease in the Chinese: a territory-based study in Hong Kong between 2000 and 2016[J]. *World J Gastroenterol*, 2017, 23(43): 7716-7726.
- [17] WALSHE JM. Hepatic Wilson's disease: initial treatment and long-term management[J]. *Curr Treat Options Gastroenterol*, 2005, 8(6): 467-472.
- [18] MOORES A, FOX S, LANG A, et al. Wilson disease: Canadian perspectives on presentation and outcomes from an adult ambulatory setting[J]. *Can J Gastroenterol*, 2012, 26(6): 333-339.
- [19] LI WX, ZHAO XT, ZHAN Q, et al. Unique CT imaging findings of liver in Wilson's disease[J]. *Abdom Imaging*, 2011, 36(1): 69-73.
- [20] VARGAS O, FARAOUN SA, DAUTRY R, et al. MR imaging features of liver involvement by Wilson disease in adult patients[J]. *Radiol Med*, 2016, 121(7): 546-556.
- [21] GUINDI M. Wilson disease[J]. *Semin Diagn Pathol*, 2019, 36(6): 415-422.
- [22] ARAYA M, KOLETZKO B, UAUY R. Copper deficiency and excess in infancy: developing a research agenda[J]. *J Pediatr Gastroenterol Nutr*, 2003, 37(4): 422-429.
- [23] DONG Y, NI W, CHEN WJ, et al. Spectrum and classification of *ATP7B* variants in a large cohort of Chinese patients with Wilson's disease guides genetic diagnosis[J]. *Theranostics*, 2016, 6(5): 638-649.
- [24] FERENCI P, CACA K, LOUDIANOS G, et al. Diagnosis and phenotypic classification of Wilson disease[J]. *Liver Int*, 2003, 23(3): 139-142.
- [25] SCHILSKY ML, ROBERTS EA, BRONSTEIN JM, et al. A multidisciplinary approach to the diagnosis and management of Wilson disease: executive summary of the 2022 Practice Guidance on Wilson disease from the American Association for the Study of Liver Diseases[J]. *Hepatology*, 2023, 77(4): 1428-1455.
- [26] SCHEINBERG IH, JAFFE ME, STERNLIEB I. The use of trientine in preventing the effects of interrupting penicillamine therapy in Wilson's disease[J]. *N Engl J Med*, 1987, 317(4): 209-213.
- [27] OSTAPOWICZ G, FONTANA RJ, SCHIØDT FV, et al. Results of a prospective study of acute liver failure at 17 tertiary care centers in the United States[J]. *Ann Intern Med*, 2002, 137(12): 947-954.
- [28] VAN MEER S, DE MAN RA, VAN DEN BERG AP, et al. No increased risk of hepatocellular carcinoma in cirrhosis due to Wilson disease during long-term follow-up[J]. *J Gastroenterol Hepatol*, 2015, 30(3): 535-539.
- [29] ADELMANN D, KRONISH K, RAMSAY MA. Anesthesia for liver transplantation[J]. *Anesthesiol Clin*, 2017, 35(3): 491-508.
- [30] KASHIMUTT S, KOTZÉ A. Anaesthesia for liver transplantation[J]. *BJA CEPD Rev*, 2016, 17(1): 35-40.
- [31] LINECKER M, KRONES T, BERG T, et al. Potentially inappropriate liver transplantation in the era of the "sickest first" policy: a search for the upper limits[J]. *J Hepatol*, 2018, 68(4): 798-813.
- [32] MATHUR AK, TALWALKAR J. Quality measurement and improvement in liver transplantation[J]. *J Hepatol*, 2018, 68(6): 1300-1310.
- [33] GUILLAUD O, DUMORTIER J, SOBESKY R, et al. Long term results of liver transplantation for Wilson's disease: experience in France[J]. *J Hepatol*, 2014, 60(3): 579-589.
- [34] DELLA ROCCA G, CHIARANDINI P. Hemodynamic monitoring during liver transplantation[J]. *Int Anesthesiol Clin*, 2017, 55(2): 121-134.
- [35] RUDNICK MR, DE MARCHI L, PLOTKIN JS. Hemodynamic monitoring during liver transplantation: a state of the art review[J]. *World J Hepatol*, 2015, 7(10): 1302-1311.
- [36] SINGH AK, NACHIAPPAN AC, VERMA HA, et al. Postoperative imaging in liver transplantation: what radiologists should know[J]. *Radiographics*, 2010, 30(2): 339-351.
- [37] PAREJA E, CORTES M, NAVARRO R, et al. Vascular complications after orthotopic liver transplantation: hepatic artery thrombosis[J]. *Transplant Proc*, 2010, 42(8): 2970-2972.
- [38] MOURAD MM, LIOSSIS C, GUNSON BK, et al. Etiology and management of hepatic artery thrombosis after adult liver transplantation[J]. *Liver Transpl*, 2014, 20(6): 713-723.
- [39] WARNER P, FUSAI G, GLANTZOUNIS GK, et al. Risk factors associated with early hepatic artery thrombosis after orthotopic liver transplantation - univariable and multivariable analysis[J]. *Transpl Int*, 2011, 24(4): 401-408.
- [40] ITRI JN, HELLER MT, TUBLIN ME. Hepatic transplantation: postoperative complications[J]. *Abdom Imaging*, 2013, 38(6): 1300-1333.
- [41] DUFFY JP, HONG JC, FARMER DG, et al. Vascular complications of orthotopic liver transplantation: experience in more than 4,200 patients[J]. *J Am Coll Surg*, 2009, 208(5): 896-903.
- [42] TORRES A, KOSKINEN SK, GJERTSEN H, et al. Contrast-enhanced ultrasound for identifying circulatory complications after liver transplants in children[J]. *Pediatr Transplant*, 2019, 23(1): e13327.
- [43] BEKKER J, PLOEM S, DE JONG KP. Early hepatic artery thrombosis after liver transplantation: a systematic review of the incidence, outcome and risk factors[J]. *Am J Transplant*, 2009, 9(4): 746-757.
- [44] KUTLUTURK K, SAHIN TT, KARAKAS S, et al. Early hepatic artery thrombosis after pediatric living donor liver transplantation[J]. *Transplant Proc*, 2019, 51(4): 1162-1168.
- [45] GIROMETTI R, PANCOT M, COMO G, et al. Imaging of liver transplantation[J]. *Eur J Radiol*, 2017, 93: 295-307.
- [46] BHARGAVA P, VAIDYA S, DICK AAS, et al. Imaging of



- orthotopic liver transplantation: review[J]. *AJR Am J Roentgenol*, 2011, 196(3 Suppl): WS15-WS25.
- [47] BAUM P, DIERS J, LICHTHARDT S, et al. Mortality and complications following visceral surgery: a nationwide analysis based on the diagnostic categories used in German hospital invoicing data[J]. *Dtsch Arztebl Int*, 2019, 116(44): 739-746.
- [48] BAHETI AD, SANYAL R, HELLER MT, et al. Surgical techniques and imaging complications of liver transplant[J]. *Radiol Clin North Am*, 2016, 54(2): 199-215.
- [49] CROSSIN JD, MURADALI D, WILSON SR. US of liver transplants: normal and abnormal[J]. *Radiographics*, 2003, 23(5): 1093-1114.
- [50] AXELROD DA, LENTINE KL, XIAO HL, et al. National assessment of early biliary complications following liver transplantation: incidence and outcomes[J]. *Liver Transpl*, 2014, 20(4): 446-456.
- [51] KOO PT, MEDICI V, TABIBIAN JH. Anastomotic biliary stricture development after liver transplantation in the setting of retained prophylactic intraductal pediatric feeding tube: case and review[J]. *Case Reports Hepatol*, 2018, 2018: 4707389.
- [52] GUNSAR F, ROLANDO N, PASTACALDI S, et al. Late hepatic artery thrombosis after orthotopic liver transplantation[J]. *Liver Transpl*, 2003, 9(6): 605-611.
- [53] BORASCHI P, DONATI F. Postoperative biliary adverse events following orthotopic liver transplantation: assessment with magnetic resonance cholangiography[J]. *World J Gastroenterol*, 2014, 20(32): 11080-11094.
- [54] KALDAS FM, KORAYEM IM, RUSSELL TA, et al. Assessment of anastomotic biliary complications in adult patients undergoing high-acuity liver transplant[J]. *JAMA Surg*, 2019, 154(5): 431-439.
- [55] RAO HB, PRAKASH A, SUDHINDRAN S, et al. Biliary strictures complicating living donor liver transplantation: problems, novel insights and solutions[J]. *World J Gastroenterol*, 2018, 24(19): 2061-2072.
- [56] SHARMA S, GURAKAR A, JABBOUR N. Biliary strictures following liver transplantation: past, present and preventive strategies[J]. *Liver Transpl*, 2008, 14(6): 759-769.
- [57] BORASCHI P, DONATI F, PACCIARDI F, et al. Biliary complications after liver transplantation: assessment with MR cholangiopancreatography and MR imaging at 3T device[J]. *Eur J Radiol*, 2018, 106: 46-55.
- [58] BORASCHI P, DONATI F, ROSSI M, et al. Role of MDCT in the detection of early abdominal complications after orthotopic liver transplantation[J]. *Clin Imaging*, 2016, 40(6): 1200-1206.
- [59] CHELALA L, KOVACS CS, TAECE AJ, et al. Common infectious complications of liver transplant[J]. *Cleve Clin J Med*, 2015, 82(11): 773-784.
- [60] FERRARESE A, ZANETTO A, BECCHETTI C, et al. Management of bacterial infection in the liver transplant candidate[J]. *World J Hepatol*, 2018, 10(2): 222-230.
- [61] IDOSSA DW, SIMONETTO DA. Infectious complications and malignancies arising after liver transplantation[J]. *Anesthesiol Clin*, 2017, 35(3): 381-393.
- [62] PATEL G, HUPRIKAR S. Infectious complications after orthotopic liver transplantation[J]. *Semin Respir Crit Care Med*, 2012, 33(1): 111-124.
- [63] RIGHI E. Management of bacterial and fungal infections in end stage liver disease and liver transplantation: current options and future directions[J]. *World J Gastroenterol*, 2018, 24(38): 4311-4329.
- [64] ZHONG H, LIU CY, DAI YQ, et al. A bibliometric analysis of infectious diseases in patients with liver transplantation in the last decade[J]. *Ann Transl Med*, 2021, 9(22): 1646.
- [65] ROMERO FA, RAZONABLE RR. Infections in liver transplant recipients[J]. *World J Hepatol*, 2011, 3(4): 83-92.
- [66] ARNOW PM. Infections following orthotopic liver transplantation[J]. *HPB Surg*, 1991, 3(4): 097375.
- [67] FISHMAN JA. Infection in solid-organ transplant recipients[J]. *N Engl J Med*, 2007, 357(25): 2601-2614.
- [68] ASENSIO A, RAMOS A, CUERVAS-MONS V, et al. Effect of antibiotic prophylaxis on the risk of surgical site infection in orthotopic liver transplant[J]. *Liver Transpl*, 2008, 14(6): 799-805.
- [69] BERT F, BELLIER C, LASSEL L, et al. Risk factors for *Staphylococcus aureus* infection in liver transplant recipients[J]. *Liver Transpl*, 2005, 11(9): 1093-1099.
- [70] SINGH N, PATERSON DL, CHANG FY, et al. Methicillin-resistant *Staphylococcus aureus*: the other emerging resistant gram-positive coccus among liver transplant recipients[J]. *Clin Infect Dis*, 2000, 30(2): 322-327.
- [71] KALPOE JS, SONNENBERG E, FACTOR SH, et al. Mortality associated with carbapenem-resistant *Klebsiella pneumoniae* infections in liver transplant recipients[J]. *Liver Transpl*, 2012, 18(4): 468-474.
- [72] BERGAMASCO MD, BARROSO BARBOSA M, DE OLIVEIRA GARCIA D, et al. Infection with *Klebsiella pneumoniae* carbapenemase (KPC)-producing *K. pneumoniae* in solid organ transplantation[J]. *Transpl Infect Dis*, 2012, 14(2): 198-205.
- [73] LI XL, LIU ZX, LIU ZJ, et al. *Pneumocystis pneumonia* in liver transplant recipients[J]. *Am J Transl Res*, 2021, 13(12): 13981-13992.
- [74] KOSTAKIS ID, SOTIROPOULOS GC, KOURAKLIS G. *Pneumocystis jirovecii* pneumonia in liver transplant recipients: a systematic review[J]. *Transplant Proc*, 2014, 46(9): 3206-3208.
- [75] CAMPOS-VARELA I, BLUMBERG EA, GIORGIO P, et al. What is the optimal antimicrobial prophylaxis to prevent postoperative infectious complications after liver transplantation? A systematic review of the literature and expert panel recommendations[J]. *Clin Transplant*, 2022, 36(10): e14631.
- [76] GHAYUMI SMA, SHAMSAEEFAR A, MOTAZEDIAN N, et al.

- Isoniazid prophylaxis in liver transplant recipient with latent tuberculosis: is it harmful for transplanted liver? [J]. *Transpl Infect Dis*, 2022, 24(4): e13849.
- [77] SINGH N. Late-onset *Cytomegalovirus* disease as a significant complication in solid organ transplant recipients receiving antiviral prophylaxis: a call to heed the mounting evidence[J]. *Clin Infect Dis*, 2005, 40(5): 704-708.
- [78] HAIDAR G, SINGH N. Viral infections in solid organ transplant recipients: novel updates and a review of the classics[J]. *Curr Opin Infect Dis*, 2017, 30(6): 579-588.
- [79] FISCHER SA, LU K, AST Infectious Diseases Community of Practice. Screening of donor and recipient in solid organ transplantation[J]. *Am J Transplant*, 2013, 13Suppl 4(Suppl 4): 9-21.
- [80] SANTOS SILVA EE, SARLES J, BUTS JP, et al. Successful medical treatment of severely decompensated Wilson disease[J]. *J Pediatr*, 1996, 128(2): 285-287.
- [81] DHAWAN A, TAYLOR RM, CHEESEMAN P, et al. Wilson's disease in children: 37-year experience and revised King's score for liver transplantation[J]. *Liver Transpl*, 2005, 11(4): 441-448.
- [82] PFEIFFENBERGER J, BEINHARDT S, GOTTHARDT DN, et al. Pregnancy in Wilson's disease: management and outcome[J]. *Hepatology*, 2018, 67(4): 1261-1269.
- [83] LITWIN T, BEMBENEK J, ANTOS A, et al. The maternal and fetal outcomes of pregnancy in Wilson's disease: a systematic literature review and Meta-Analysis[J]. *Biomedicines*, 2022, 10(9): 2072.
- [84] NAGRAL A, SARMA MS, MATTHAI J, et al. Wilson's Disease: clinical practice guidelines of the Indian National Association for Study of the Liver, the Indian Society of Pediatric Gastroenterology, Hepatology and Nutrition, and the Movement Disorders Society of India[J]. *J Clin Exp Hepatol*, 2019, 9(1): 74-98.
- [85] NI W, DONG QY, ZHANG Y, et al. Zinc monotherapy and a low-copper diet are beneficial in patients with Wilson disease after liver transplantation[J]. *CNS Neurosci Ther*, 2013, 19(11): 905-907.
- [86] WEISS KH, THURIK F, GOTTHARDT DN, et al. Efficacy and safety of oral chelators in treatment of patients with Wilson disease[J]. *Clin Gastroenterol Hepatol*, 2013, 11(8): 1028-1035.e2.
- [87] ARNON R, ANNUNZIATO R, SCHILSKY M, et al. Liver transplantation for children with Wilson disease: comparison of outcomes between children and adults[J]. *Clin Transplant*, 2011, 25(1): E52-E60.
- [88] STRACCIARI A, TEMPESTINI A, BORGHI A, et al. Effect of liver transplantation on neurological manifestations in Wilson disease[J]. *Arch Neurol*, 2000, 57(3): 384-386.
- [89] MEDICI V, MIRANTE VG, FASSATI LR, et al. Liver transplantation for Wilson's disease: the burden of neurological and psychiatric disorders[J]. *Liver Transpl*, 2005, 11(9): 1056-1063.

责任编辑:龚学民