



电子、语音版

·指南·共识·规范·

## 中国伴皮质下囊肿的巨脑性白质脑病携带者筛查专家共识

《中国伴皮质下囊肿的巨脑性白质脑病携带者筛查专家共识》制订组

**摘要:**伴皮质下囊肿的巨脑性白质脑病(MLC)是一种罕见的遗传性神经系统疾病,由常染色体隐性或显性方式遗传。MLC 主要临床表现为婴儿期出现的大头畸形、运动发育迟缓、智能减退、癫痫及渐进性神经功能障碍等。目前,MLC 的治疗缺乏特效药物,给家庭和社会带来巨大的负担。因此,开展对 MLC 携带者进行筛查,降低患儿出生率是防控关键。该专家共识的目的是指导对 MLC 携带者进行筛查,提供降低生育风险的遗传咨询和干预措施,为临床工作提供帮助,促进对 MLC 的规范化防控。

[国际神经病学神经外科学杂志, 2024, 51(2): 7-12]

**关键词:**伴皮质下囊肿的巨脑性白质脑病;常染色体隐性遗传;常染色体显性遗传;携带者筛查;专家共识

中图分类号:R742.8

DOI:10.16636/j.cnki.jinn.1673-2642.2024.02.002

### Expert consensus on carrier screening for megalencephalic leukoencephalopathy with subcortical cysts in China

Work Group on Expert consensus on carrier screening for megalencephalic leukoencephalopathy with subcortical cysts in China

Corresponding author: YANG Fei, Email: yangfeiyanbian@163.com; XIAO Bo, Email: xiaobo\_xy@126.com

**Abstract:** Macrocephalic leukoencephalopathy with subcortical cysts (MLC) is a rare hereditary neurological disorder inherited in an autosomal recessive or autosomal dominant manner. The main clinical manifestations of MLC include macrocephaly in infancy, motor developmental delay, cognitive deterioration, epilepsy, and progressive neurological dysfunction. At present, there is still a lack of specific drugs for the treatment of MLC, which brings a huge burden to families and society. Therefore, the screening for MLC carriers to reduce the birth rate of affected children is the key to the prevention and control of MLC. This expert consensus aims to guide MLC carrier screening and provide genetic counseling and interventions to reduce the risk of childbearing, so as to support clinical work and promote the standardized prevention and control of MLC.

[Journal of International Neurology and Neurosurgery, 2024, 51(2): 7-12]

**Keywords:** megalencephalic leukoencephalopathy with subcortical cysts; autosomal recessive inheritance; autosomal dominant inheritance; carrier screening; expert consensus

伴皮质下囊肿的巨脑性白质脑病(megalencephalic leukoencephalopathy with subcortical cysts, MLC)是一种罕见的遗传性神经系统疾病,儿童期发病,由常染色体隐性(autosomal recessive, AR)或常染色体显性(autosomal dominant, AD)方式遗传。MLC 主要临床表现为婴儿期出现的大头畸形、运动发育迟缓、智能减退、癫痫及渐进性神经功能障碍等。MLC 患者的寿命从十几岁到四十几

岁不等。到目前为止,MLC 还没有治愈方法,且治疗缺乏特效药物,MLC 的治疗主要是针对症状的支持性治疗和护理,包括改善运动功能、语言训练、控制癫痫、特殊教育等。因此,加强携带者筛查,并对高风险人群提供再生育咨询,是 MLC 防控的关键<sup>[1]</sup>。在这篇共识中,我们将介绍 MLC 的临床表现、影像学特点和遗传特征,解释基因携带者筛查的意义、目的、模式和具体方法,希望能帮助医疗

基金项目:国家重点研发计划(2021YFC1005300)。

收稿日期:2024-01-27;修回日期:2024-03-13

通信作者:杨飞(1978—),解放军总医院第一医学中心神经内科医学部,副主任医师,博士,重症医学科副主任。Email: yangfeiyanbian@163.com。

肖波(1962—),中南大学湘雅医院神经内科,博士,教授,博士生导师。Email: xiaobo\_xy@126.com。

专业人员在临床实践中有效地进行MLC基因携带者筛查,促进MLC的规范化防控。

## 1 MLC简介

### 1.1 流行病学

由于MLC的罕见性,其全球患病率尚未见报道。目前,MLC在世界各地都有报道,多见于中东、北非<sup>[2]</sup>、东南亚地区,在某些人群中更为常见,如印度Agrawal社区、利比亚犹太人<sup>[3]</sup>、伊拉克库尔德人发病率相对较高。在亚洲,我国、日本、伊朗、韩国、印度、巴基斯坦等国家均有报道<sup>[4-6]</sup>。虽然MLC在欧洲和北美人群中不太常见,但这些地区也报告了孤立病例或小规模聚集性病例<sup>[7-8]</sup>。我国2006年报道了首例MLC<sup>[9]</sup>,后陆续有家系报道和新发基因突变报道<sup>[10-13]</sup>。然而,目前尚没有关于我国发病率的准确数据,中国MLC患者的临床和遗传特征也尚未被完全发现<sup>[14]</sup>,其真实患病率可能被低估。

### 1.2 遗传特点

MLC主要与2个基因的突变有关:MLC1基因(约占75%)和胶质细胞黏附分子基因(glial cell adhesion molecule, GLIALCAM或称HEPACAM基因)(约占20%)<sup>[15]</sup>。

MLC1基因(605908)位于染色体22q13.3上,包含15个外显子,长度为26 485 kb。MLC1基因突变导致的MLC又称为MLC1(AR),临床表现为经典型。MLC1基因编码一种具有8个预测跨膜结构域的膜蛋白MLC1。目前,人类基因突变数据库(Human Gene Mutation Database, HGMD)(<http://www.hgmd.cf.ac.uk/ac/all.php>)已报道的MLC1突变110种,突变分布在整个编码区域,包括不同类型的突变:错义和无义突变(51%)、剪接位点突变(18%)、缺失(17%)和插入(6%),其中与MLC相关的MLC1突变约有102种。

GLIALCAM基因(611642)位于染色体11q24.2上,包含7个外显子,长度为16 843 bp,其突变相关的MLC又称为MLC2,分为MLC2A(AR)和MLC2B(AD),临床表现分别为经典型和改善型。HGMD已发现与MLC相关的GLIALCAM基因突变16种,其中14种错义突变、1种为缺失突变、1种为小片段缺失。

尽管大多数疾病的致病基因已有所揭示,但仍有少数患者的病因尚未明确。然而,随着遗传学研究的深入与技术的不断进步,近期已有新的致病基因被成功鉴定。如GPRC5B杂合变异(AD)被证实为经典型MLC的潜在致病因素,并归类为MLC3。同时,水通道蛋白4(aquaporin 4, AQP4)的双等位基因致病变异(AR)被发现与MLC的改善型紧密相关,这一新发现被命名为MLC4。

MLC1、MLC2A、MLC4为常染色体隐性遗传,先证者的父母通常是杂合子,在极少数情况下,父母只有一方是杂合子,另一致病性变异在先证者中新出现<sup>[17]</sup>。携带者

通常无症状,但有报道在MLC1相关致病变异体杂合的个体可出现癫痫或轻微运动功能退化<sup>[18]</sup>。MLC2B和MLC3为常染色体显性遗传,许多MLC2B患者的父母一方患大头畸形。MLC2B先证者可因新发致病性变异而患病(约占20%)。部分患者的家族史可能表现为阴性,因为家族成员未能被识别、外显率低或表型表现较轻。如果在先证者中发现的MLC2B相关致病性变体,在父母任何一方均检测不到,则可能是由于种系嵌合体的存在,同胞患病的风险估计为1%<sup>[19]</sup>。

### 1.3 致病机制

脑内MLC1蛋白在血管周围的星形细胞足突、室管膜和软脑膜特异性表达<sup>[20]</sup>,而星形细胞足突是血脑屏障的一部分,MLC1蛋白可能在血脑屏障的运输过程中发挥作用,维持大脑的水和离子平衡,并支持细胞膜的稳定性<sup>[21]</sup>。GLIALCAM蛋白在肝脏和中枢神经系统中高度表达,特别是在神经元和神经胶质细胞中。GLIALCAM是将MLC1和氯离子通道2型转运至星形胶质细胞质膜的分子伴侣,共同维持星形胶质细胞的稳定和大脑水和离子的平衡<sup>[22-23]</sup>。GPRC5B编码G蛋白偶联受体家族C第5组成员B,在脑内血管周围星形细胞端足中高度表达,可以直接与MLC1和GLIALCAM相互作用<sup>[24]</sup>。AQP4编码同样在血管周围星形细胞端足和其他脑液界面高度表达,参与了星形胶质细胞对于水和离子的调节。

### 1.4 组织病理学

MLC的组织病理学表现为皮质下白质内存在大量液泡和明显的纤维性星形胶质增生。髓鞘空泡化严重,大多数液泡被一层或两层髓鞘覆盖,液泡仅出现在髓鞘的最外层,髓鞘的中间或内部无液泡出现。髓鞘的厚度和密度正常,只有轻微的髓鞘破坏,无髓鞘丢失,大脑皮质结构正常,无轴突变性或丢失<sup>[25]</sup>。

### 1.5 临床诊断

MLC的诊断主要是建立在临床表现、影像学表现及基因检测的基础上。MLC的主要临床特征是婴儿期发病的巨脑、运动发育迟缓、精神发育受损、智能障碍、渐进性神经功能障碍等<sup>[26]</sup>。MLC的脑部磁共振成像的特点是脑白质弥漫性对称性异常信号,伴或不伴有额顶叶和前颞叶皮质下囊肿<sup>[27]</sup>。随着分子遗传学的发展,对于临床及影像学表现不典型的患者,可以结合基因检测结果来确诊<sup>[28]</sup>。

根据MLC临床表现及基因突变类型可分为经典型和改善型。经典型患儿可在出生时表现为大头畸形,或在1岁内头围增长迅速(比平均值大4~6个标准差),同时伴有轻度粗大运动迟缓、癫痫发作、肌痉挛、迟发性进行性共济失调、迟发性认知功能障碍、孤独症谱系障碍等。改善型初始临床症状与经典型相似,症状严重程度较经典型轻,随后患儿病情多稳定或改善,脑部磁共振成像改变

可改善或恢复,一般无迟发性神经功能衰退,新发致病性变异较为常见<sup>[29]</sup>。

## 2 MLC携带者筛查相关问题

### 2.1 目标人群

2.1.1 高风险人群 MLC是一种罕见的遗传性疾病,其发病率在不同人群中有所不同。对于来自高发地区的人群、有阳性家族史人员、有MLC相关临床表现和脑白质营养不良相关临床表现的个体需要进行MLC基因诊断性筛查或携带者筛查。

2.1.2 育龄期人群 有生育需求的育龄期夫妇可成为筛查的目标人群之一,随着全社会对优生优育的认识及生殖技术的发展,越来越多的家庭愿意进行孕前风险排查,可在婚检或孕检时进行筛查,在知情同意的情况下采取自愿检测的原则。由于MLC为罕见病,目前我国发病率未知,针对该病单独开展携带者筛查的成本效益较低,建议将MLC携带者筛查纳入扩展性携带者筛查。每一对夫妇在孕前或孕期都应被告知可进行遗传性疾病携带者筛查或扩展性携带者筛查,夫妇双方可以根据筛查结果进行生育决策<sup>[30]</sup>。

### 2.2 筛查的可行性

MLC基因突变携带者筛查的实施需要综合考虑多个因素,包括疾病的流行程度、可用的检测方法、伦理和法律因素等。建议与遗传咨询师和相关专家进行详细讨论和评估,以确定在特定情况下筛查的可行性。MLC是一种罕见疾病,全球范围内携带者人群的数量相对较少,实施携带者筛查要充分考虑成本效益问题,如果人群来自具有较高发病率或携带率的特定地区或族群,筛查的可行性会增加。基因筛查需要通过分子遗传学方法,有专业的设备和技术支持,筛查实施前要确定是否具备相关基因检测技术条件、良好的遗传咨询服务能力和临床咨询能力<sup>[31]</sup>。此外,要确保筛查过程符合伦理和法律准则。

目前,MLC的治疗主要是对症治疗,以缓解症状和改善生活质量,没有特定的治愈方法。因此,即使筛查出携带者,也可能无法提供直接的治疗干预。在决定筛查实施前,要征得受试者同意、保护个人隐私、充分考虑患者和家庭对于得知携带基因突变结果的心理和情感影响,做好结果解释和心理支持。

### 2.3 基因检测方法及推荐

针对MLC的分子遗传学检测方法可以包括单基因测序、靶向基因测序和更全面的基因组检测,鉴于不同检测方法的检测成本与效能不一,建议针对不同人群选择不同筛查方法(表1)。

2.3.1 单基因测序 由于单基因测序方法用于携带者筛查的效能较低,推荐主要用于诊断性检测,不推荐用于广泛性携带者筛查。MLC1的序列分析可以首先在具有经典型或阳性家族史的个体中进行,HEPACAM的序列分析可以首先在改善型临床表现的个体中进行。如果没有发现致病性变异,可以考虑高通量测序。

2.3.2 靶向基因测序 靶向基因测序可同时检测多个基因,显著改善筛查效能<sup>[32]</sup>。多基因panel使用的基因检测方法可以包括序列分析、删除/重复分析和(或)其他基因检测技术等。可以设计包括HEPACAM、MLC1、GPC5B、AQP4和其他感兴趣基因(如脑白质营养不良相关基因)的多基因panel。也可根据实际需求设计特异性的panel,目前携带者筛查和扩展性携带者筛查可以筛查的基因范围从几十个至几百个不等。

2.3.3 基因组测序 基因组测序包括全外显子组测序和全基因组测序,可提供更全面的基因诊断,提高检测阳性率。基因组测序不仅可以筛查疾病所有相关的已知基因,同时为将来提供再分析的机会,也是鉴定发现新基因的重要方法。鉴于目前费用较高,不推荐首选用于携带者筛查,可用于基因panel阴性或复杂表型的患者。

表1 MLC的分子遗传学检测方法对比

检测方法	适用人群	优点	缺点
单基因测序	在具有典型临床表现或阳性家族史的个体中进行	准确性高	通量低,无法用于广泛性携带者筛查
靶向基因测序	针对不同人群设计不同panel	可同时检测多个位点,多个基因,显著改善筛查效能,可用于广泛性携带者筛查	具有一定局限性,只能检测panel内的基因
基因组测序	基因panel阴性或复杂表型的患者	可提供更全面的基因诊断,进一步提高检测阳性率	费用高,数据量大,数据分析难

## 3 MLC携带者筛查的操作流程与质量控制

### 3.1 操作流程(图1)

3.1.1 基本情况采集 根据受检测者情况进行详细的资料采集,必要时进行完整且全面的临床检查,向受检测者详细介绍筛查的适用性及局限性,签署知情同意书。

3.1.2 样本收集 采集受检测者的生物样本,样本采集

过程应严格按照《病原微生物实验室生物安全通用准则》<sup>[33]</sup>的要求,做好防护,避免样品污染并保护实验人员的操作安全。需根据不同样品类型匹配采集容器,例如血液、唾液或口腔拭子,建议优先使用外周血进行检测,将样本做好标记并妥善保存,以保证样本的质量和完整性。

3.1.3 DNA提取 从样本中提取DNA,使用合适的DNA提取方法,确保从样本中获得高质量的DNA样本。

3.1.4 基因检测 进行目标疾病相关基因的检测,可能涉及单基因测序、靶向基因测序、全基因组/全外显子测序或其他分子生物学技术等。

3.1.5 数据分析和解释 对基因检测数据进行分析 and 解释。根据已知的致病突变和携带者状态,确定受检测者的携带者状态。相关人员应严格遵循保密原则,筛查结果仅告知受试者,不得向任何第三方提供受试者的个人信息、筛查结果等资料。

3.1.6 遗传咨询 告知受检测者筛查结果,并提供详细的遗传咨询,包括携带者状态、遗传风险评估及可能的进一步测试等。

解等。

3.2.3 对照组样本质量控制 使用已知携带者或非携带者样本作为内部质量控制的参考,以验证实验室的准确性和可信性。

4 MLC高风险人群再生育咨询

再生育咨询能够评估个体或家庭携带MLC和其他相关遗传性疾病的风险,提供关于该疾病的详细信息,帮助个体或家庭了解MLC的传播方式、澄清携带状态、确定遗传风险,在孕前帮助个体或夫妻做出基于个人和家庭情况的生育决策。再生育咨询还可以介绍可供选择的预防方法,如辅助生殖技术和胚胎选择等。MLC高风险人群再生育咨询需要由经验丰富的医疗专业团队来提供,包括遗传咨询师、遗传学家、儿科医生、神经科医生、生殖医学专家、心理学专家等。携带者需要接受遗传测试来确定携带者状态和遗传风险,由遗传咨询师配合专业的临床医师解释和解读结果。如家庭成员中发现致病性变体,可以对风险增加的妊娠进行产前检测,或对MLC进行植入前基因检测。此外,由于检测方法和我们对基因、致病机制和疾病的研究在未来可能会有所改善,可协助先证者储存DNA,建立DNA库。高风险人群再生育咨询还需要提供心理支持和个性化的咨询,解决个体可能面临的生育压力和道德等问题。

5 小结

MLC是一种罕见的遗传性神经系统疾病,多数具有严格的基因型-表型相关性。该病治疗缺乏特效药物,加强携带者的筛查,并对高风险人群提供再生育咨询是MLC防控的关键。目前,我国相关MLC研究报道较少,临床上对其认识有限,可能因未及时诊断而错过干预的时机。希望随着遗传学技术在携带者筛查和诊断中的广泛应用,一方面,可以早期发现隐性基因携带者,为遗传咨询和产前诊断提供依据,进行有效的产前诊断和干预,完善疾病的预防体系;另一方面基于大规模人群基因组学数据测算的MLC相关数据将逐步完善,会有更多MLC相关基因被挖掘,基于遗传学检查的阳性诊断率可得到进一步提升,MLC的流行病学数据也将得到进一步明确,以更好地指导临床工作。

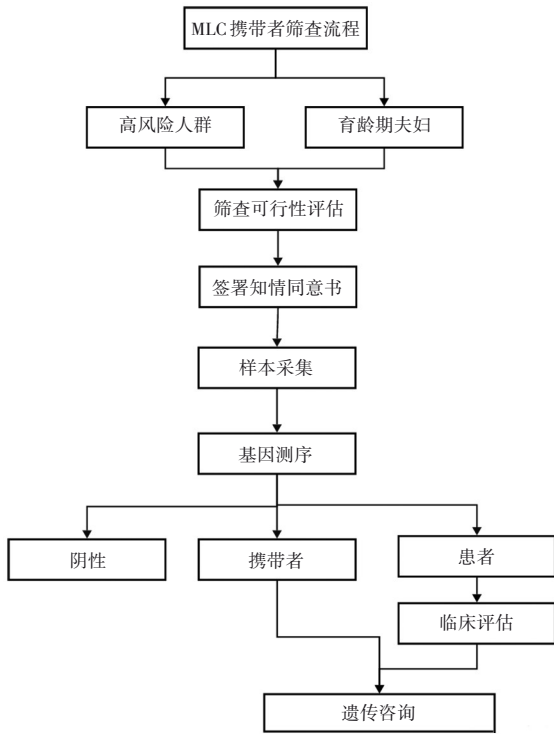


图1 MLC携带者筛查流程图

3.2 质量控制

质量控制是携带者筛查过程中非常重要的一部分,以确保准确可靠的结果。

3.2.1 实验室认证和质量管理体系 确保参与携带者筛查的相关机构具备相关资质、经验和设备,并具备有效的质量管理体系。实验室所在医疗机构资质、技术人员资质以及实验室的设置应符合我国《新生儿疾病筛查技术规范(2010版)》<sup>[34]</sup>和《医疗机构临床基因扩增检验实验室管理办法》<sup>[35]</sup>的相关规定要求。

3.2.2 样本质量控制 确保样本收集、处理和存储的质量,包括确保样本标识准确、避免样本污染和减少DNA降

利益冲突声明:专家组成员均声明无利益冲突。

执笔:孙彬彬(解放军总医院第一医学中心)、解媛媛(中南大学湘雅医院)、杨飞(解放军总医院第一医学中心)、肖波(中南大学湘雅医院)

专家组成员(按专家按姓名拼音排序):曹秉振(解放军总医院第一医学中心)、曹鲁泉(济南市妇幼保健院)、曹雅(解放军总医院第一医学中心)、丁凤娟(济南市妇幼保健院)、甘靖(四川大学华西第二医院)、郭元芳(济南市妇幼保健院)、何绵旺(解放军总医院第一医学中

心)、胡君(福建医科大学附属协和医院)、胡凯(中南大学湘雅医院)、蒋海山(南方医科大学南方医院)、蒋宇林(北京协和医院)、李博志(解放军总医院第一医学中心)、李改杰(济南市妇幼保健院)、李懋(解放军总医院第一医学中心)、李若彤(济南市妇幼保健院)、李育霖(济南市妇幼保健院)、梁德生(中南大学)、刘超荣(中南大学湘雅医院)、龙泓羽(中南大学湘雅医院)、龙莉莉(中南大学湘雅医院)、卢彦平(解放军总医院第一医学中心)、路新国(深圳市儿童医院)、罗蓉(四川大学华西第二医院)、马晓晨(济南市妇幼保健院)、孟岩(解放军总医院第一医学中心)、彭莹(湖南省妇幼保健院)、沈定国(解放军总医院第一医学中心)、孙萌(济南市妇幼保健院)、唐薇婷(中南大学湘雅医院)、田丽萍(济南市妇幼保健院)、王华(湖南省儿童医院)、王岩(解放军总医院第一医学中心)、吴丽文(湖南省儿童医院)、杨光(解放军总医院第一医学中心)、游艳琴(解放军总医院第一医学中心)、于生元(解放军总医院第一医学中心)、余雯贤(湖南省妇幼保健院)、赵博文(济南市妇幼保健院)、赵红(解放军总医院第一医学中心)、赵燕(济南市妇幼保健院)、郑卉(南方医科大学南方医院)、周罗(中南大学湘雅医院)、邹卉(济南市妇幼保健院)

#### 参 考 文 献

- [1] BRAVO-ORO A, REYES-VACA JG, NORIEGA-REYES MF, et al. Megalencephalic leukoencephalopathy with subcortical cysts: the importance of early diagnosis[J]. Bol Med Hosp Infant Mex, 2022, 79(2): 129-134.
- [2] MAHMOUD IG, MAHMOUD M, REFAAT M, et al. Clinical, neuroimaging, and genetic characteristics of megalencephalic leukoencephalopathy with subcortical cysts in Egyptian patients [J]. Pediatr Neurol, 2014, 50(2): 140-148.
- [3] BEN - ZEEV B, GROSS V, KUSHNIR T, et al. Vacuolating megalencephalic leukoencephalopathy in 12 Israeli patients[J]. J Child Neurol, 2001, 16(2): 93-99.
- [4] KARIMINEJAD A, RAJAEI A, ASHRAFI MR, et al. Eight novel mutations in MLC1 from 18 Iranian patients with megalencephalic leukoencephalopathy with subcortical cysts[J]. Eur J Med Genet, 2015, 58(2): 71-74.
- [5] CHOI SA, KIM SY, YOON J, et al. A unique mutational spectrum of MLC1 in Korean patients with megalencephalic leukoencephalopathy with subcortical cysts: p. Ala275asp founder mutation and maternal uniparental disomy of chromosome 22[J]. Ann Lab Med, 2017, 37(6): 516-521.
- [6] SHIMADA S, SHIMOJIMA K, MASUDA T, et al. MLC1 mutations in Japanese patients with megalencephalic leukoencephalopathy with subcortical cysts[J]. Hum Genome Var, 2014, 1: 14019.
- [7] VAN DER KNAAP MS, LAI V, KÖHLER W, et al. Megalencephalic leukoencephalopathy with cysts without MLC1 defect[J]. Ann Neurol, 2010, 67(6): 834-837.
- [8] RIEL - ROMERO RMS, SMITH CD, PETTIGREW AL. Megalencephalic leukoencephalopathy with subcortical cysts in two siblings owing to two novel mutations: case reports and review of the literature[J]. J Child Neurol, 2005, 20(3): 230-234.
- [9] 蔚洪恩,姜玉武,王静敏,等. 巨脑性白质脑病伴皮下囊肿一家系 *MLC1* 基因突变分析[J]. 实用儿科临床杂志, 2006, 21(21): 1497-1499.
- [10] 朱丽娜,马秀伟,郑天,等. 伴皮下囊肿的巨脑性白质脑病一家系 *MLC1* 基因突变分析[J]. 中国当代儿科杂志, 2015, 17(4): 367-370.
- [11] 郭芒芒,姜玉武,谢涵,等. 伴皮下囊肿的巨脑性白质脑病一家系 *HEPACAM* 基因突变分析[J]. 中华儿科杂志, 2012, 50(12): 895-898.
- [12] XIE H, WANG JM, DHAUNCHAK AS, et al. Functional studies of MLC1 mutations in Chinese patients with megalencephalic leukoencephalopathy with subcortical cysts[J]. PLoS One, 2012, 7(3): e33087.
- [13] WANG JM, SHANG J, WU Y, et al. Identification of novel MLC1 mutations in Chinese patients with megalencephalic leukoencephalopathy with subcortical cysts (MLC) [J]. J Hum Genet, 2011, 56(2): 138-142.
- [14] CAO BB, YAN HF, GUO MM, et al. Ten novel mutations in Chinese patients with megalencephalic leukoencephalopathy with subcortical cysts and a long-term follow-up research[J]. PLoS One, 2016, 11(6): e0157258.
- [15] VAN DER KNAAP MS, BOOR I, ESTÉVEZ R. Megalencephalic leukoencephalopathy with subcortical cysts: chronic white matter oedema due to a defect in brain ion and water homeostasis[J]. Lancet Neurol, 2012, 11(11): 973-985.
- [16] PASSCHIER EMJ, KERST S, BROUWERS E, et al. Aquaporin-4 and GPRC5B: old and new players in controlling brain oedema [J]. Brain, 2023, 146(8): 3444-3454.
- [17] LÓPEZ-HERNÁNDEZ T, RIDDER MC, MONTOLIO M, et al. Mutant GlialCAM causes megalencephalic leukoencephalopathy with subcortical cysts, benign familial macrocephaly, and macrocephaly with retardation and autism[J]. Am J Hum Genet, 2011, 88(4): 422-432.
- [18] BATOOL SAIN UL, ALMATRAFI A, FADHLI F, et al. A homozygous missense variant in the MLC1 gene underlies megalencephalic leukoencephalopathy with subcortical cysts in large kindred: heterozygous carriers show seizure and mild motor function deterioration[J]. Am J Med Genet A, 2022, 188(4): 1075-1082.
- [19] RAHBARI R, WUSTER A, LINDSAY SJ, et al. Timing, rates and spectra of human germline mutation[J]. Nat Genet, 2016, 48(2): 126-133.
- [20] TEJIDO O, MARTÍNEZ A, PUSCH M, et al. Localization and functional analyses of the MLC1 protein involved in megalencephalic leukoencephalopathy with subcortical cysts[J]. Hum Mol Genet, 2004, 13(21): 2581-2594.

- [21] LANCIOTTI A, BRIGNONE MS, BELFIORE M, et al. Megalencephalic leukoencephalopathy with subcortical cysts disease-linked MLC1 protein favors gap-junction intercellular communication by regulating connexin 43 trafficking in astrocytes[J]. *Cells*, 2020, 9(6): 1425.
- [22] ESTÉVEZ R, ELORZA-VIDAL X, GAITÁN-PEÑAS H, et al. Megalencephalic leukoencephalopathy with subcortical cysts: a personal biochemical retrospective[J]. *Eur J Med Genet*, 2018, 61(1): 50-60.
- [23] BARRALLO-GIMENO A, ESTÉVEZ R. GlialCAM, a glial cell adhesion molecule implicated in neurological disease[J]. *Adv Neurobiol*, 2014, 8: 47-59.
- [24] ALONSO-GARDÓN M, ELORZA-VIDAL X, CASTELLANOS A, et al. Identification of the GlialCAM interactome: the G protein-coupled receptors GPRC5B and GPR37L1 modulate megalencephalic leukoencephalopathy proteins[J]. *Hum Mol Genet*, 2021, 30(17): 1649-1665.
- [25] VAN DER KNAAP MS, BARTH PG, VRENSEN GF, et al. Histopathology of an infantile-onset spongiform leukoencephalopathy with a discrepantly mild clinical course[J]. *Acta Neuropathol*, 1996, 92(2): 206-212.
- [26] HAMILTON EMC, TEKTURK P, CIALDELLA F, et al. Megalencephalic leukoencephalopathy with subcortical cysts: characterization of disease variants[J]. *Neurology*, 2018, 90(16): e1395-e1403.
- [27] KOÇ K, KOÇ P, KARAAALI K, et al. Magnetic resonance imaging findings of two sisters with Van der Knaap leukoencephalopathy[J]. *Neuroradiol J*, 2015, 28(5): 519-522.
- [28] MASUDA T, UEDA M, UHEYAMA H, et al. Megalencephalic leukoencephalopathy with subcortical cysts caused by compound heterozygous mutations in MLC1, in patients with and without subcortical cysts in the brain[J]. *J Neurol Sci*, 2015, 351(1/2): 211-213.
- [29] SINGHAL BS, GOROSPE JR, NAIDU S. Megalencephalic leukoencephalopathy with subcortical cysts[J]. *J Child Neurol*, 2003, 18(9): 646-652.
- [30] 中国妇幼保健协会生育保健分会. 针对生育人群的携带者筛查实验室和临床实践专家共识[J]. *中华生殖与避孕杂志*, 2024, 44(2): 109-115.
- [31] 中华预防医学会出生缺陷预防与控制专业委员会产前筛查和诊断学组. 孕前及孕早期常见隐性单基因遗传病携带者筛查临床应用专家共识[J]. *中华围产医学杂志*, 2024, 27(1): 3-12.
- [32] AMIN M, VIGNAL C, HAMED AAA, et al. Novel variants causing megalencephalic leukodystrophy in Sudanese families[J]. *J Hum Genet*, 2022, 67(3): 127-132.
- [33] 中华人民共和国卫生和计划生育委员会. 关于发布《病原微生物实验室生物安全通用准则》等5项卫生行业标准的通告: 国卫通(2017)7号[EB/OL]. (2017-07-24)[2023-03-10]. <http://www.nhc.gov.cn/fzs/s7852d/201708/fe13dab151cd42f18ee546c380fe7292.shtml>.
- [34] 中华人民共和国卫生部. 卫生部关于印发《新生儿疾病筛查技术规范(2010年版)》的通知: 卫妇社发[2010]96号[EB/OL]. (2010-12-01)[2023-03-10]. <http://www.nhc.gov.cn/fys/s3585/201012/170f29f0c5c54d298155631b4a510df0.shtml>.
- [35] 中华人民共和国卫生部医政司. 卫生部办公厅关于印发《医疗机构临床基因扩增管理办法》的通知: 卫办医政发[2010]194号[EB/OL]. (2010-12-10)[2023-03-10]. <http://www.nhc.gov.cn/cms-search/xxgk/getManuscriptXxgk.htm?id=49981>.

责任编辑: 龚学民