

## • 论著 •

## 丁苯酞软胶囊治疗椎动脉优势型眩晕疗效观察

阳娜<sup>1</sup>, 谭利明<sup>2</sup>, 杨利<sup>2</sup>, 周仕钧<sup>1</sup>, 唐海洋<sup>1</sup>

1. 湘潭市第一人民医院神经内科, 湖南省湘潭市 411100

2. 中南大学湘雅二医院神经内科, 湖南省长沙市 410011

**摘要:** 目的 观察丁苯酞软胶囊治疗椎动脉优势型后循环缺血性眩晕的疗效及安全性。方法 收集首次发作眩晕并行MRA检查证实一侧椎动脉优势的后循环缺血患者76例为研究对象,随机分为治疗组和对照组,对照组给予阿司匹林加阿托伐他汀钙片基础治疗,治疗组在对照组的基础上加用丁苯酞软胶囊,治疗14d后观察眩晕缓解程度、TCD血流异常率变化。结果 治疗组总有效率92.1%,对照组总有效率65.8%,两组比较差异有统计学意义( $P < 0.05$ )。两组经治疗后基底动脉TCD异常率均有下降,其中治疗组(47.4%)与对照组(57.9%)相比较下降更明显,差异有统计学意义( $P < 0.05$ )。结论 丁苯酞软胶囊治疗椎动脉优势型眩晕有显著疗效且安全。

**关键词:** 丁苯酞; 椎动脉优势; 眩晕; 后循环缺血

### Clinical efficacy of dl-3-butylphthalide soft capsules in treatment of vertigo caused by vertebral artery dominance: a randomized controlled trial

YANG Na, TAN Li-Ming, YANG Li, ZHOU Shi-Jun, TANG Hai-Yang. Department of Neurology, Xiangtan First People's Hospital, Xiangtan, Hunan 411100, China

Corresponding author: TAN Li-Ming, E-mail: neurology401@sina.com

**Abstract:** **Objective** To evaluate the clinical efficacy and safety of dl-3-butylphthalide (NBP) soft capsules in the treatment of posterior circulation ischemia vertigo (PCIV) due to the hemodynamic effect of one dominant vertebral artery. **Methods** Seventy-six patients with the first onset of vertigo were selected, among whom PCIV was detected by head magnetic resonance angiography. The PCIV patients were randomly assigned to treatment and control groups, which were given aspirin and atorvastatin calcium therapy and NBP soft capsules combined with aspirin and atorvastatin calcium therapy, respectively. The degree of symptom alleviation and the rate of abnormal transcranial Doppler (TCD) blood flow were measured after 14 days of treatment. **Results** The overall response rates were 92.1% in the treatment group and 65.8% in the control group, showing a significant difference between groups ( $P < 0.05$ ). The rate of abnormal TCD flow findings in basilar artery decreased in both groups after treatment, and the decrease was higher in the treatment group than in the control group (47.4% vs 57.9%,  $P < 0.05$ ). **Conclusions** Use of NBP soft capsules is an effective and safe therapy for PCIV caused by vertebral artery dominance.

**Key words:** dl-3-butylphthalide; vertebral artery dominance; vertigo; posterior circulation ischemia

椎动脉为后循环的重要组成部分,通常两侧椎动脉变异较大,当两侧差异明显且达到标准时就成为一侧椎动脉优势,有研究证实,在后循环缺血性眩晕患者中,椎动脉优势型的患者基底动脉异常率明显高于非优势型,眩晕程度更严重,且更容易反复发生眩晕或后循环梗死<sup>[1]</sup>,所以临床上应高度重视对椎动脉优势型的后循环缺血性眩晕患者的

治疗,但目前国内有关椎动脉优势型眩晕治疗方面的研究较少,本研究旨在观察丁苯酞软胶囊治疗椎动脉优势型眩晕的疗效和安全性。

#### 1 资料与方法

##### 1.1 临床资料

76例患者均按照下列纳入与排除标准入组,入组后按就诊顺序将其编号,查随机数字表,将单

收稿日期:2014-07-30;修回日期:2014-09-17

作者简介:阳娜(1980-),女,主治医师,中南大学湘雅二医院在职研究生,主要从事脑血管病及眩晕相关疾病研究。

通讯作者:谭利明,男,科主任,教授,主要从事神经免疫及脑血管病的研究。E-mail: neurology401@sina.com。

号分为治疗组,双号分为对照组,治疗组男性 18 例,女性 20 例,年龄 40~75 岁,平均年龄( $60.9 \pm 2.6$ ) 岁;对照组男性 19 例,女性 19 例,年龄 42~76 岁,平均年龄( $63.1 \pm 2.1$ ) 岁。两组患者在

性别、年龄、病程、病情及伴随危险因素方面(如高血压、高血糖、高血脂)的差异无统计学意义( $P>0.05$ )。两组患者一般资料对照见表 1。

表 1 两组一般资料比较 ( $\bar{x} \pm s$ )

组别	例数( <i>n</i> )	平均年龄(岁)	空腹血糖(mmol/L)	低密度脂蛋白(mmol/L)	收缩压(mmHg)
对照组	38	$60.9 \pm 2.6$	$6.4 \pm 1.8$	$2.87 \pm 0.68$	$146 \pm 22$
治疗组	38	$63.1 \pm 2.1$	$5.7 \pm 1.7$	$2.76 \pm 0.62$	$141 \pm 20$
<i>t</i> 值		0.415	0.825	0.365	0.513
<i>P</i> 值		>0.05	>0.05	>0.05	>0.05

## 1.2 纳入与排除标准

①所有患者均急性起病,发病 48 h 内就诊。②以眩晕为首发症状,可伴有下列症状及体征:眼颤、步态/肢体共济失调、复视、构音不良、吞咽困难、肢体及颜面部麻木、肢体乏力等。③头部 MRI 排除颅内出血及肿瘤;MRA 证实有一侧椎动脉优势,其评价标准为:以椎基底动脉连接处为原点,每相隔 3 mm 测量,连续测量 3 段,取其平均值作为椎动脉直径的测量值,两侧椎动脉直径至少相差  $\geq 0.3$  mm;如果椎动脉直径在影像上相当,与基底动脉连接更为紧密的椎动脉考虑为椎动脉优势<sup>[2]</sup>(见图 1)。椎动脉优势与基底动脉弯曲及血管性眩晕相关,基底动脉一般弯曲向优势对侧<sup>[3]</sup>。④根据《眩晕的临床诊断和治疗流程建议说明之一:眩晕的临床诊断》<sup>[4]</sup>的标准,排除耳源性眩晕及其他疾病等所致眩晕。

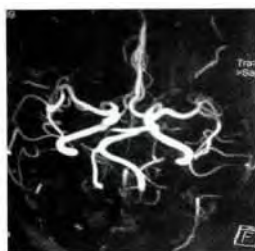


图 1 左侧椎动脉优势

## 1.3 治疗方法

两组均按脑血管病防治指南的要求予以基础治疗即阿司匹林肠溶片 100 mg/d,低密度血脂高于 2.59 mmol/l 以上者使用阿托伐他汀钙片 20 mg/d,并根据病情给予降压、降血糖等治疗,对照组仅作上述基础治疗,治疗组则加用丁苯酞胶囊 0.2 g/次,3 次/d,两组治疗时间均为 14 d。

## 1.4 药物疗效判定标准

结合治疗前后 UCLA 眩晕调查问卷<sup>[5]</sup>结果,疗效判定标准参照卫生部 1997 年 7 月制定的《临床疾病诊断治愈好转标准》进行制定,治愈:眩晕及其他伴随症状完全消失,对生活毫无影响;显效:眩晕发作频次减少 60% 以上,程度明显减轻,其他眩晕的伴随症状明显好转或消失,可恢复到正常生活或工作状态;有效:眩晕发作频次减少 60% 以上,程度有所减轻,其他伴随症状明显好转,虽能坚持生活自理及工作,但工作或生活受影响;无效:眩晕及伴随症状无改善或加重。

## 1.5 治疗前后 TCD 评价标准

TCD 检测结果依据焦明德<sup>[6]</sup>所著的正常人基底动脉收缩期血流速度( $V_s$ )正常值为评定标准, $V_s$  值低于 50 cm/s 为低流速型, $V_s$  值大于 70 cm/s 为高流速型, $V_s$  值为低流速型或高流速型均考虑为基底动脉血流异常。

## 1.6 统计学处理

采用 SPSS 13.0 软件进行分析,计量资料比较采用 *t* 检验,有效率比较采用  $\chi^2$  检验,两组 TCD 异常率比较也采用  $\chi^2$  检验, $P<0.05$  为差异有统计学意义。

## 2 结果

### 2.1 两组药物治疗疗效比较

两组患者按照上述药物疗效判定标准进行评价,总有效率治疗组明显高于对照组,差异有统计学意义( $P<0.05$ ),见表 2。

表 2 两组药物治疗疗效比较 (*n*; %)

组别	例数	治愈	显效	有效	无效	总有效率
治疗组	38	16	11	8	3	92.1
对照组	38	11	9	5	13	65.8
$\chi^2$						7.917
<i>P</i>						0.005

## 2.2 两组治疗前后 TCD 指标比较

按照上述治疗前后 TCD 评价标准进行评价,两组患者基底动脉 TCD 异常率均有下降,提示治疗有效;其中治疗组较对照组异常率下降更明显,差异有统计学意义( $P < 0.05$ ),见表 3。

表 3 两组治疗前后 TCD 指标比较 (n; %)

组别		高流速型	低流速型	异常率
治疗组	治疗前	17	12	73.3
	治疗后	11	7	47.4*
对照组	治疗前	15	13	73.7
	治疗后	13	9	57.9

注: \* 为与对照组比较,差异有统计学意义( $P < 0.05$ )。

## 2.3 不良反应

治疗前后两组均行肾功能、血常规、凝血功能、心电图等监测,上述结果均无明显变化,仅在治疗组用药过程有 1 例轻度转氨酶增高,停药 1 周后复查正常。

## 3 讨论

椎动脉优势可导致基底动脉弯曲、延长,是基底动脉异常的唯一独立预测因子<sup>[2]</sup>,一方面这种弯曲、延长可导致血流动力学的改变<sup>[7]</sup>,这种血流动力学紊乱引起血管壁所受切应力的变化使血管内膜更易受损,易形成附壁血栓,致远端血管供血不足甚至微血管阻塞;当缺乏侧枝循环建立时,这些弯曲和延长使前庭核和其连接结构的血流供应减少,血供的减少可引起前庭神经核及其相关结构发生能量代谢障碍,从而容易发生眩晕;另一方面弯曲、延长的基底动脉可压迫听神经加重眩晕症状<sup>[8]</sup>。针对上述病因的分析,椎动脉优势型眩晕的治疗原则仍以抗血小板聚集、扩血管改善循环及血流动力学、改善能量代谢、降脂稳定斑块及预防栓子脱落为主。

丁苯酞软胶囊是一种新型的抗脑缺血药物。研究显示,该药物能通过抑制血小板聚集及血栓形成、改善缺血区的脑灌注、增加缺血区脑血流量等多途径改善血流动力学;通过抑制自由基生成,促进侧枝循环的建立,增加缺血半暗带的血供,保护线粒体功能来改善缺血脑组织能量代谢;同时可通过减轻氧化应急损伤、抑制神经细胞凋亡等作用,对脑细胞起到保护作用<sup>[9-11]</sup>。本研究结果显示,丁苯酞治疗椎动脉优势型眩晕总有效率明显高于对照组,这与刘曙东等<sup>[10]</sup>所做的丁苯酞治疗后循环缺血性眩晕的临床研究结果一致;TCD 结果提示治

疗组在治疗后低流速型的基底动脉血流速度增加,高流速型的基底动脉血流速度下降,血流异常率明显下降,也提示了丁苯酞软胶囊在调节血流速度方面的独特作用;且在整个治疗过程中治疗组仅有一例发生轻度转氨酶增高,停药一周后复查正常,也说明丁苯酞软胶囊在临床运用中的药物安全性。

本实验表明丁苯酞软胶囊具有独特的改善脑缺血、调节血流动力学及脑保护作用,在后循环缺血常规治疗的基础上,再加用丁苯酞软胶囊治疗椎动脉优势型眩晕有效且安全,值得临床推荐运用。进一步的研究需要加大样本量来研究丁苯酞治疗眩晕的具体机制。

## 参 考 文 献

- [1] 陆耀军,王云霞,李旺俊,等. 椎动脉优势与后循环缺血性眩晕的关系. 中国神经免疫学和神经病学杂志, 2013, 20(4): 253-255.
- [2] Hong JM, Chung CS, Bang OY, et al. Vertebral artery dominance contributes to basilar artery curvature and perivertebral junctional infarcts. Neurol Neurosurg Psychiatry, 2009, 80(10): 1087-1092.
- [3] 卢万俊,仇圣刚,彭剑. 椎动脉优势对基底动脉形态及血管性眩晕的影响. 中华神经医学杂志, 2014, 13(7): 727-730.
- [4] 栗秀初,孔繁元,黄如训. 眩晕的临床诊断和治疗流程建议说明之一: 眩晕的临床诊断. 中国神经精神疾病杂志, 2003, 29: 315-317.
- [5] 左丽静,刘博. 眩晕患者的生活质量评估. 临床耳鼻喉头颈外科杂志, 2009, 23(2): 190-192.
- [6] 焦明德. 实用经颅多普勒超声学. 北京: 北京医科大学、中国协和医科大学联合出版社, 1995, 97: 106.
- [7] Ikeda K, Nakamura Y, Hirayama T, et al. Cardiovascular risk and neuroradiological profiles in asymptomatic vertebrobasilar dolichoectasia. Cerebrovasc Dis, 2010, 30, 23.
- [8] Benecke JEJ, Hit-Selberger WE. Vertigo caused by basilar artery compression of the eighth nerve. Laryngoscope, 1988, 98: 807.
- [9] 刘曙东,刘全生,付红梅. 丁苯酞治疗后循环缺血性眩晕的临床研究. 中国全科医学, 2011, 9(9): 1363-1364.
- [10] Zhang T, Jia W, Sun X. 3-n-butylphthalide (NBP) reduces apoptosis and enhances vascular endothelial growth factor (VEGF) up-regulation in diabetic rats. Neurol Res, 2010, 32(4): 390-396.
- [11] Li J, Li Y, Ogle M, et al. Dl-3-n-butylphthalide prevents neuronal cell death after focal cerebral ischemia in mice via the JNK pathway. Brain Res, 2010, 1359: 216-226.